Imagerie médicale
PRATIQUE

# Maîtriser la radiographie du thorax

**Paul F. Jenkins**
Traduit par Lionel Arrivé

- Entrée par symptôme
- Stratégie diagnostique
- Interprétation
- Conduites à tenir

2e édition

ELSEVIER
MASSON

MegaMedecine
La référence

Assalamu alaykum, soyez les bienvenue chers lecteurs, je voulais juste clarifier quelques choses, mais d'abord **un petit service à vous demander :** un peu de **do3aa** à celui qui les a scannés et uploadés les livres et à celui qui les a publiées et partagées,

Le site web **megamedecine.blogspot.com** est destiné principalement aux étudiants en médecine de l'Algérie et à ceux qui s'intéressent à la médecine et qui n'ont pas les moyens de posséder ces livres, **si vous avez téléchargez un livre et vous l'avez aimé, alors s'il vous plait achetez-le** si vous avez les moyens, **premièrement pour récompenser l'auteur et deuxièmement pour avoir une meilleure qualité bien-sûr,** mais si vous en avez pas, bah ! le voilà à votre disposition.

En Algérie, on respecte les auteurs et leur travail remarquable et fatiguant, mais ce qui nous pousse à partager les livres médicaux sur la toile est **le manque et l'indisponibilité des livres et des moyens de les acheter y compris les moyens de les payer en ligne,** donc on les scanne, on les collecte et on les partage **sous condition que celui qui les télécharge ne soit pas capable de se procurer le livre ou n'a pas les moyens.**

# Bonne chance et bonnes lectures!

*Pour accomplir de grandes choses, nous devons non seulement agir, mais aussi rêver, non seulement planifier, mais aussi croire, le vrai succès ne vient que pour ceux qui sont prêts pour cela,*
*Le succès ne viendra jamais te chercher. il faut te lever et te trouver.*

www.facebook.com/groups/megamed/

www.megamedecine.blogspot.com/

www.megamedecine.forumactif.com/

# Maîtriser la radiographie du thorax

Guide pratique

2e édition

# Chez le même éditeur

***Dans la même collection...***

**Échographie musculosquelettique,** par N. Sans, F. Lapègue, 2e édition, à paraître, 352 pages.

**IRM pratique en neuroradiologie,** par F. Héran, F. Lafitte, 2e édition, 2013, 496 pages.

**Infiltrations échoguidées en pathologie musculosquelettique,** par H. Guerini, J.-L. Drapé, 2012, 244 pages.

**IRM pratique,** par L. Arrivé, 2e édition, 2012, 448 pages.

**Imagerie pratique en ORL,** par E. A. Dunnebier, N. Martin-Duverneuil, 2012, 360 pages.

**Repères et mesures utiles en imagerie ostéo-articulaire,** par G. Serra-Tosio, 2011, 212 pages.

**Scanner pratique**, par L. Arrivé, 2009, 352 pages.

***Dans les autres collections...***

**Comprendre l'IRM**, par B. Kastkler et D. Vetter, 7e édition, 2011, 416 pages.

**Imagerie musculosquelettique : pathologies générales,** par A. Cotten, Coll. Imagerie Médicale – Précis, 2005, 767 pages.

**Imagerie musculosquelettique : pathologies locorégionales,** par A. Cotten, Coll. Imagerie Médicale – Précis, 2008, 866 pages.

**Imagerie du Sein,** par J. Stinés, Coll. Imagerie Médicale – Diagnostic, 2012, 352 pages.

**Imagerie du sport,** par N. Sans, Coll. Imagerie Médicale – Précis, 2011, 408 pages.

**La radiographie thoracique. Manuel pratique**, par G. de Lacey, S. Morley, L. Berman, L. Arrivé, 2009, 408 pages.

**Neuro-imagerie diagnostique,** par J.-L. Dietemann, 2e édition, Coll. Imagerie Médicale – Précis, 2012, 844 pages.

Imagerie médicale
PRATIQUE

# Maîtriser la radiographie du thorax

## Guide pratique

*2e édition*

Paul F. Jenkins
Ancien Winthrop Professor of Acute Medicine,
University of Western Australia (Australie) et Consultant Physician,
Norfolk and Norwich University Hospital (Royaume-Uni)

*Traduction de l'anglais*

Lionel Arrivé
Professeur des universités, Université Pierre et Marie Curie
Praticien hospitalier, service de radiologie,
Hôpital Saint-Antoine

ELSEVIER
MASSON

Ce logo a pour objet d'alerter le lecteur sur la menace que représente pour l'avenir de l'écrit, tout particulièrement dans le domaine universitaire, le développement massif du « photo-copillage ». Cette pratique qui s'est généralisée, notamment dans les établissements d'enseignement, provoque une baisse brutale des achats de livres, au point que la possibilité même pour les auteurs de créer des œuvres nouvelles et de les faire éditer correctement est aujourd'hui menacée.
Nous rappelons donc que la reproduction et la vente sans autorisation, ainsi que le recel, sont passibles de poursuites. Les demandes d'autorisation de photocopier doivent être adressées à l'éditeur ou au Centre français d'exploitation du droit de copie : 20, rue des Grands-Augustins, 75006 Paris. Tél. 01 44 07 47 70.

Traduction du livre *Making sense of the Chest X-ray. A hands-on guide*, by Paul F. Jenkins, Second edition, CRC Press, Taylor & Francis Group, 6000 Broken Sound Parkway NW, Suite 300, Boca Raton, FL 33487-2742, États-Unis, © 2013 Taylor & Francis Group, LLC

Tous droits de traduction, d'adaptation et de reproduction par tous procédés, réservés pour tous pays. Toute reproduction ou représentation intégrale ou partielle, par quelque procédé que ce soit, des pages publiées dans le présent ouvrage, faite sans l'autorisation de l'éditeur est illicite et constitue une contrefaçon. Seules sont autorisées, d'une part, les reproductions strictement réservées à l'usage privé du copiste et non destinées à une utilisation collective et, d'autre part, les courtes citations justifiées par le caractère scientifique ou d'information de l'œuvre dans laquelle elles sont incorporées (art. L. 122-4, L. 122-5 et L. 335-2 du Code de la propriété intellectuelle).

© 2014, Elsevier Masson SAS. Tous droits réservés
ISBN : 978-2-294-74200-2

---

Elsevier Masson SAS, 62, rue Camille-Desmoulins, 92442 Issy-les-Moulineaux cedex
www.elsevier-masson.fr

# Préface

Mon objectif est de proposer une approche pratique de l'interprétation de la radiographie thoracique destinée à aider les médecins et les autres professionnels de santé qui se servent de la radiographie thoracique lors de la prise en charge quotidienne des patients. La radiographie thoracique est un outil très performant en médecine clinique et savoir interpréter correctement une radiographie thoracique est indispensable aux cliniciens. Pourtant, l'expérience montre que cet enseignement pratique est rarement effectué et les nombreuses erreurs effectuées en matière de radiographie thoracique en témoignent.

L'objectif de cet ouvrage n'est pas de constituer une encyclopédie consacrée à la radiographie thoracique ; il existe des ouvrages de référence pour cela. J'ai voulu développer dans cet ouvrage une approche pratique, apte à répondre aux questions qui se posent en pratique clinique. Cette approche inclut l'analyse systématique des données cliniques et des signes radiographiques élémentaires afin d'arriver au diagnostic en regroupant ces signes élémentaires.

Par exemple, en présence d'une condensation du lobe moyen, il faut répondre à toutes ces questions :

- Est-ce que l'opacité est bien limitée ?
- Quelle est sa densité ?
- Est-ce qu'on visualise un signe du bronchogramme aérique ?
- L'opacité est-elle excavée ?
- Est-ce qu'il existe une perte de volume ?
- Est-ce qu'il y a des anomalies pleurales, osseuses, des ganglions ?

Cette technique, qui revient à répondre de façon systématique à l'ensemble des questions, permet d'effectuer le diagnostic. Par exemple, une telle approche systématique peut montrer que la condensation est la conséquence d'une obstruction bronchique plutôt qu'une simple infection pulmonaire et qu'il faut donc réaliser une fibroscopie pour rechercher un cancer bronchique primitif. Ainsi, cette approche pratique doit contribuer à une prise en charge clinique rapide et efficace. Si l'on avait observé une excavation au sein de l'opacité, le diagnostic étiologique aurait été évidemment différent. On aurait pu considérer diverses causes infectieuses, comme la staphylococcie pulmonaire, la tuberculose ou des pneumopathies à Gram négatif, ou des affections non infectieuses telles qu'une vascularite. C'est donc l'interprétation précise de la radiographie thoracique qui va guider les investigations complémentaires nécessaires.

Un autre exemple est illustré par la figure 1 qui montre un syndrome de comblement alvéolaire de distribution périhilaire. Évidemment, une longue liste de diagnostics peut être envisagée, tels que : œdème pulmonaire alvéolaire, hémorragie alvéolaire, syndrome de détresse respiratoire de l'adulte, pneumopathie, etc. On peut être amené à discuter tous les processus pathologiques pouvant se traduire par un syndrome de comblement alvéolaire. Si l'on procède, comme on l'a montré précédemment, par étape en analysant les différents signes, on note un petit épanchement pleural droit, un petit épanchement scissural, une cardiomégalie et des lignes septales aux bases (elles sont beaucoup plus visibles sur l'agrandissement en figure 2). En regroupant l'ensemble de ces signes, le diagnostic d'insuffi-

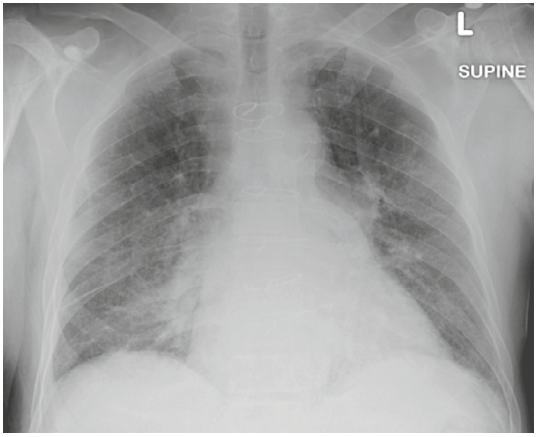


**Figure 1. Syndrome de comblement alvéolaire périhilaire.**

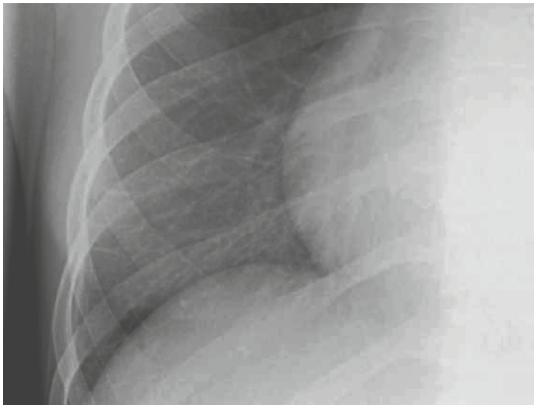

**Figure 2. Lignes septales de la base droite.**

sance ventriculaire gauche devient évident. La visualisation de fils de sternotomie constitue un argument supplémentaire en faveur d'une cardiopathie.

Évidemment, la radiographie thoracique prise isolément n'a qu'un intérêt limité. En revanche, elle devient beaucoup plus utile quand on l'interprète en fonction du contexte clinique. C'est ce type d'approche diagnostique de la radiographie thoracique interprétée en fonction du contexte clinique que je développe tout au long de cet ouvrage ; j'ai utilisé un pictogramme « Point clinique » ( ) pour insister sur l'intérêt de l'association données cliniques/radiographie thoracique. Ce qui vient d'être dit paraît évident, mais l'expérience montre que certaines radiographies sont réalisées sans motif réel et que d'autres ne sont pas interprétées.

J'ai utilisé d'autres pictogrammes pour insister sur les risques d'erreurs ( ), les points d'intérêt ou « paroles de sage » ( ) et les liens entre différents chapitres ( ).

Enfin, je me suis servi d'images qui montrent plusieurs anomalies radiographiques différentes. Il s'agit par là d'insister sur ce que je voudrais transmettre dans cet ouvrage, à savoir qu'il faut interpréter la radiographie thoracique de façon systématique en analysant l'ensemble des anomalies. La lecture de la radiographie thoracique n'est pas terminée lorsqu'on a découvert une anomalie ; il faut systématiquement en chercher d'autres.

C'est en associant les différentes anomalies que l'on peut restreindre la gamme diagnostique et participer à une prise en charge optimale du patient.

# Remerciements

La majeure partie de cet ouvrage est issue d'enseignements de cas cliniques que j'ai réalisés pendant des années et je suis infiniment reconnaissant envers tous les étudiants auprès desquels j'ai tant appris.
L'équipe de Hodder est formidable, et je tiens particulièrement à remercier Joanna Koster, Jenny Wright et Joanna Silman pour leur aide, leur expertise et leur professionnalisme.
Ce sont mes parents, Ioan et Betty Jenkins, qui m'ont poussé à suivre des études médicales et je ne les remercierai jamais assez. C'est à eux que ce livre est dédié ainsi qu'à ma femme, Glynis, mes deux Fils, David et Peter, et mes deux belles-filles aimées, Janelle et Polly, que je remercie pour leur soutien, leurs conseils, leur amitié et leur amour.

# Liste des abréviations

| | |
|---|---|
| AP | antéropostérieur |
| CIA | communication interauriculaire |
| $FiO_2$ | concentration d'oxygène inspiré |
| PA | postéro-antérieur |
| $P_aCO_2$ | pression artérielle en $CO_2$ |
| $P_ACO_2$ | pression alvéolaire en $CO_2$ |
| $P_aO_2$ | pression artérielle en oxygène |
| $P_AO_2$ | pression alvéolaire en oxygène |
| $P_IO_2$ | pression partielle d'oxygène inspiré |
| $S_aO_2$ | saturation artérielle en oxygène |
| SRAS | syndrome respiratoire aigu sévère |
| TDM | tomodensitométrie |
| VA | ventilation alvéolaire |
| VIH | virus de l'immunodéficience humaine |

CHAPITRE

1

# Analyse systématique

## PLAN DU CHAPITRE


- Les données de base en premier
- Commencez par la région cervicale
- Examen du médiastin
- Analysons maintenant la plèvre
- L'avant-dernière étape de votre analyse systématique est d'examiner les champs pulmonaires
- Vous n'avez pas fini
  - Derrière le cœur
  - Silhouettes des seins
  - En dessous du diaphragme
  - Les os



© 2014, Elsevier Masson SAS. Tous droits réservés

Il existe deux étapes fondamentales pour l'analyse systématique d'une radiographie du thorax. La première est la structuration de cette analyse systématique et, dans ce chapitre, je décris l'analyse systématique et structurée que j'ai développée depuis des années. Que vous vous serviez de cette analyse ou que vous développiez la vôtre, l'essentiel est d'être discipliné et de toujours suivre le même plan. C'est en oubliant cette analyse systématique que vous risquez de ne pas voir des éléments importants. Un exemple classique est de voir son attention attirée par une anomalie évidente. Vous remarquez cette anomalie et il est alors facile de considérer que le travail est terminé sans poursuivre davantage l'examen critique. Je prendrai l'exemple d'une interprétation considérée comme terminée après avoir décrit de multiples opacités arrondies visibles sur la radiographie. Elles étaient bien limitées, de taille variable et correspondaient à l'évidence à des métastases pulmonaires. Mais l'analyse était incomplète, puisqu'on n'avait pas noté la mastectomie droite qui constituait évidemment la clé de l'origine métastatique. Pour éviter cette erreur, il ne faut pas dévier de l'analyse systématique et toujours analyser la projection des seins dans ce cas. J'ai également vu d'évidentes lésions costales osseuses ostéolytiques qui n'avaient pas été repérées parce qu'il y avait une masse parenchymateuse pulmonaire évidente. Le message le plus important est donc d'être toujours systématique dans votre analyse.

La seconde étape est de raisonner. J'entends par cela qu'il faut se poser toujours les mêmes questions lors de l'analyse systématique du cliché thoracique. Est-ce que la structure anatomique est de taille normale ? Est-ce qu'elle est en situation habituelle ? Est-ce que ses bords sont bien limités ? Quelle est la distribution d'une infiltration pulmonaire ? Est-ce qu'il y a des calcifications ? et ainsi de suite. En d'autres mots, allez chercher l'information et n'attendez pas qu'elle vous saute aux yeux ; on ne trouve que ce que l'on cherche. C'est une base générale de l'exercice médical.

Il y a encore un troisième élément que vous acquerrez avec l'expérience, c'est la reconnaissance d'anomalies radiologiques caractéristiques. Il est vrai qu'avec l'expérience et après avoir vu des dizaines de fois la même anomalie radiographique, l'exercice devient plus simple, mais il ne doit pas faire oublier la notion essentielle qu'est l'analyse systématique du cliché radiographique.

Voilà l'analyse que je vous recommande.

## Les données de base en premier

- Notez le nom du patient, son âge et son origine ethnique. Ces observations peuvent être très importantes pour le diagnostic.

- Quelle est la date à laquelle a été réalisé l'examen radiographique ? On peut faire une erreur dramatique en analysant une radiographie faite 2 ans auparavant au lieu de celle qui vient d'être réalisée.
- Est-ce que la radiographie thoracique a été réalisée en postéro-antérieur (PA) ou en antéropostérieur (AP) ? En antéropostérieur, il devient impossible d'analyser la taille du cœur.
- Est-ce que la radiographie thoracique est de face stricte ? Regardez les articulations sternoclaviculaires qui doivent être exactement à la même distance de la ligne médiane. C'est le cas sur la figure 1.1, un examen normal (flèches), qui est une radiographie thoracique de face stricte. Un cliché qui n'est pas de face rend difficile l'analyse des structures anatomiques et notamment des structures médiastinales.
- Ensuite analysez la pénétration du cliché. Un cliché correctement pénétré permet d'analyser les corps vertébraux en arrière de la silhouette cardiaque. Grâce à la numérisation des images, on peut modifier le niveau de la fenêtre pour l'optimiser. La figure 1.1 montre un exemple de radiographie parfaitement pénétrée.
- Enfin, analysez l'orientation des côtes. La figure 1.2 montre que les côtes sont horizontales, ce qui traduit le fait que le cliché a été pris en hyperlordose (penché en arrière). Le médiastin et les coupoles sont déformés et c'est aggravé par la sous-exposition du film.

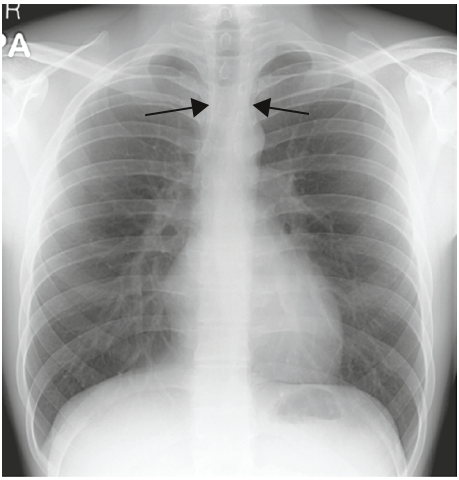


**Figure 1.1. Cliché radiographique thoracique normal.**

**Figure 1.2. La position horizontale des côtes traduit le fait que le cliché a été pris en hyperlordose (penché en arrière).**
De plus, le film est sous-exposé.

***Parole de sage***

Une interprétation correcte dépend de la qualité du cliché. Il est indispensable que la radiographie soit de face stricte et correctement pénétrée.

La figure 1.3 montre l'angulation caractéristique entre les arcs postérieurs et les arcs latéraux des côtes chez un patient ayant un pectus excavatum. Le bord droit du cœur est flou, ce qui est la conséquence de cette variante anatomique.

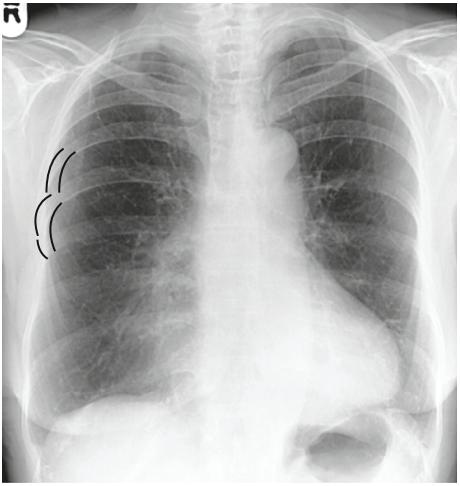

**Figure 1.3. Angulation caractéristique (surlignée) entre les arcs postérieurs et les arcs latéraux des côtes chez un patient ayant un pectus excavatum.**
Notez également que le bord droit du cœur est flou, ce qui est la conséquence de cette variante anatomique.

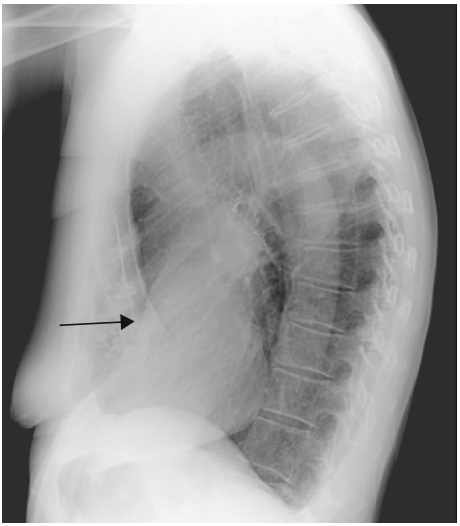

**Figure 1.4. Cliché de profil du même patient qui montre la dépression thoracique antérieure (flèche).**

Reconnaître le pectus excavatum à partir de cette forme de cage thoracique évite de prendre cette anomalie pour une condensation du lobe moyen. La figure 1.4 montre le cliché de profil du même patient où l'on voit parfaitement le pectus excavatum.
Après ces données de base, il faut continuer à analyser le cliché de façon systématique et vous demander si ce que vous voyez est normal ou non.

## Commencez par la région cervicale

- Est-ce que la trachée est déviée ou comprimée ? Si c'est le cas, il faut penser à un goitre endothoracique (figure 1.5).
- Peut-on voir un emphysème sous-cutané au niveau des parties molles du cou ? La figure 1.6 montre un exemple évident d'emphysème sous-cutané chez un jeune malade en état de mal asthmatique. Mais l'aspect peut être beaucoup plus discret et il ne sera alors vu que s'il est recherché de façon systématique.

Dans la figure 1.6, le pneumomédiastin ne peut pas être vu, alors qu'il est sûrement présent. En revanche, sur la figure 1.7 le pneumomédiastin est facile à visualiser ainsi que le pneumothorax compressif et l'emphysème sous-cutané. Une telle association doit faire penser au diagnostic de rupture œsophagienne. En fait, dans ce cas, l'air venait d'une bulle rompue à la fois dans la cavité pleurale et le médiastin, complication d'une crise d'asthme.

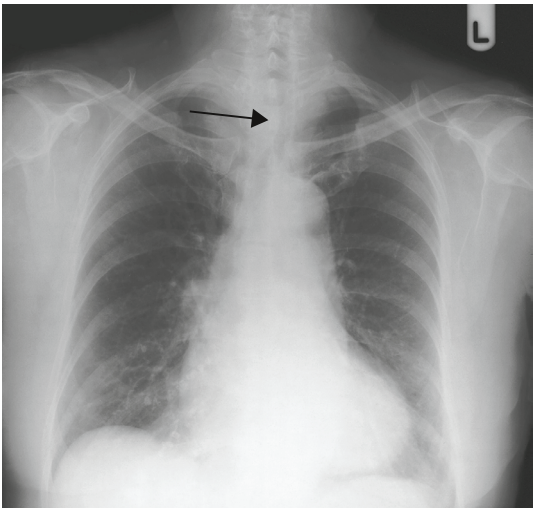


**Figure 1.5.** Goitre endothoracique qui se traduit par une déviation de la trachée (flèche).

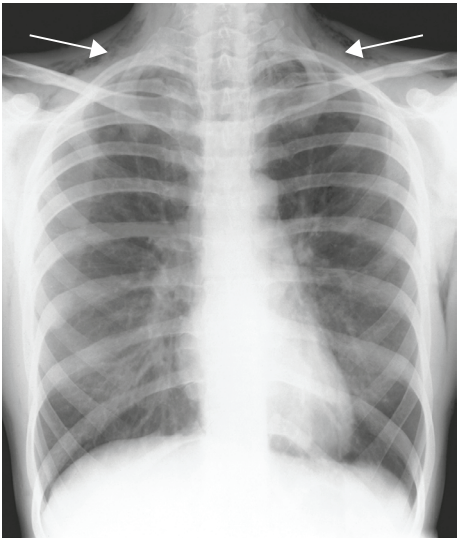

**Figure 1.6.** Emphysème sous-cutané visible au niveau des parties molles cervicales (flèches), secondaire à une crise d'asthme.

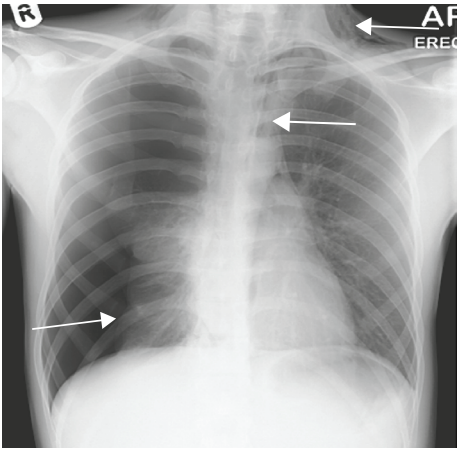


**Figure 1.7. Pneumothorax et pneumomédiastin.**
Il y a de l'air dans les tissus mous de la région cervicale (flèche du haut), le bord gauche du cœur est surligné (flèche du milieu) et le poumon droit est collabé (flèche du bas).

### *Risque d'erreur*

Il est important de reconnaître un pneumomédiastin. En cas de crise d'asthme, le pneumomédiastin n'a pas de signification pronostique particulière, mais le pneumomédiastin peut être la conséquence d'une rupture œsophagienne qui engage le pronostic vital. La rupture œsophagienne est généralement associée à des vomissements qui sont parfois peu abondants.

### *Point clinique*

Les signes cliniques classiques du pneumomédiastin sont l'emphysème sous-cutané au niveau des parties molles du cou et le crépitement sous-cutané (crépitement auscultatoire entendu sur l'ensemble du cycle cardiaque). Ce son est assez similaire, quoique plus prononcé, à un frottement péricardique.

- Est-ce qu'on visualise des calcifications en foyer en projection de la thyroïde, caractéristiques d'un adénome thyroïdien ?
- Est-ce qu'on peut voir des côtes cervicales qui peuvent être responsables de signes neurologiques par compression (figure 1.8) ?

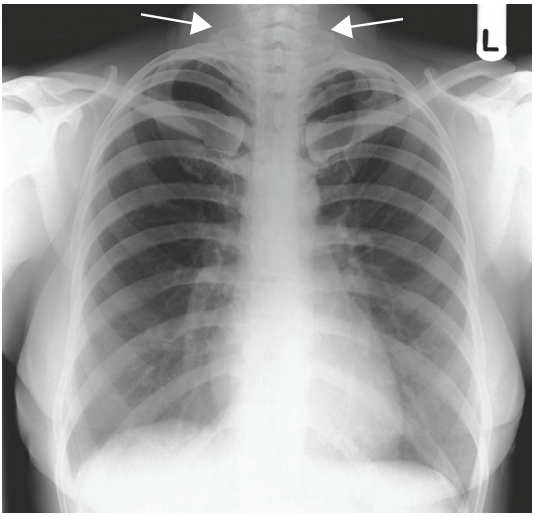


**Figure 1.8. Côtes cervicales (flèches).**

## Examen du médiastin

La figure 1.9 est un schéma des différentes structures médiastinales à analyser. Commençons par l'aorte.

- Est-ce que le bouton aortique est de taille normale ? S'il est de petite taille, cela peut traduire une communication interauriculaire (CIA). Les signes classiques de la CIA sur la radiographie thoracique sont une augmentation de la taille des hiles et une surcharge vasculaire bilatérale (figures 1.9 et 1.10). Vous reconnaîtrez ces signes à condition que votre interprétation soit systématique.

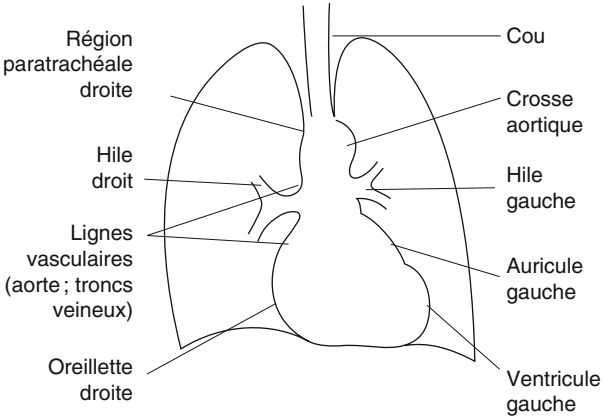


**Figure 1.9. Diagramme des structures médiastinales à analyser sur une radiographie thoracique PA.**

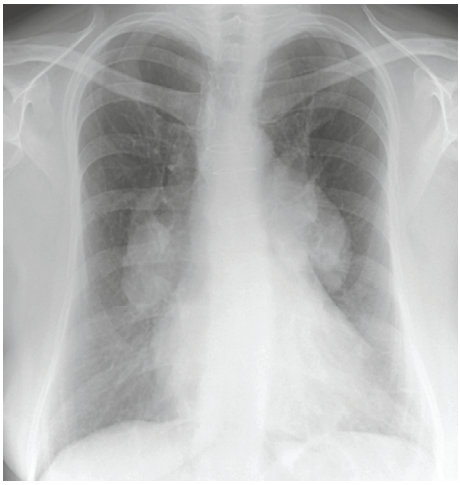

**Figure 1.10. Communication interauriculaire (CIA).**
Cette femme de 45 ans cyanosée avait une CIA non diagnostiquée antérieurement. Le bouton aortique est petit et les artères pulmonaires sont dilatées. Il existe une vasodilatation proximale et une vasoconstriction distale témoignant d'une hypertension artérielle pulmonaire. De ce fait, le shunt est inversé et devient droit-gauche ; c'est le syndrome d'Eisenmenger.

***Point clinique***

Les signes cliniques de la communication interauriculaire incluent un souffle systolique localisé au foyer pulmonaire et un dédoublement du deuxième bruit du cœur.

■ Si le bouton aortique est gros, les causes les plus fréquentes sont l'hypertension ou le déroulement de la crosse de l'aorte. Cependant, un élargissement du bouton aortique peut parfois traduire une dissection de l'aorte thoracique. En revanche, le double arc aortique, classiquement décrit comme un signe de dissection de l'aorte thoracique, est rare (voir « Risque d'erreur » et figure 1.11).

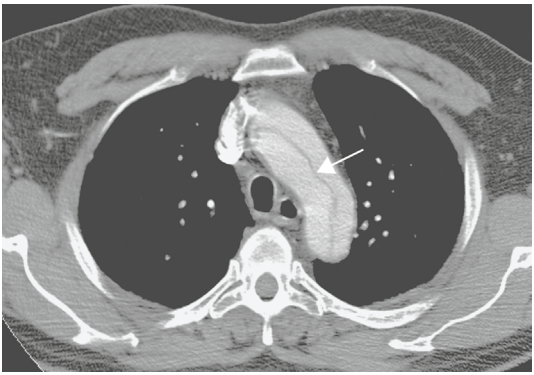

**Figure 1.11. Dissection aortique (examen tomodensitométrique).** Le flap intimal (flèche) sépare les deux chenaux. La radiographie thoracique était normale.

### *Risque d'erreur*

L'aspect normal du bouton aortique sur la radiographie thoracique ne permet en aucun cas d'exclure une dissection aortique. Si le diagnostic est suspecté, un examen tomodensitométrique (TDM) (figure 1.11) et/ou une échographie transœsophagienne doivent rapidement être réalisés.

### *Point clinique*

Le diagnostic de dissection aortique doit être suspecté en cas de douleurs thoraciques intenses, de début brutal et surtout s'il existe des irradiations dorsales.

Examinez maintenant le bord gauche du médiastin de la façon suivante.

- Est-ce que le hile gauche est de taille et de forme normales et en situation habituelle ? Le hile gauche doit être un peu plus haut que le hile droit sur une radiographie thoracique PA (voir figure 1.9). Toute anomalie de position d'un hile doit faire évoquer une perte de volume du poumon correspondant. Par exemple, un déplacement vers le haut du hile gauche constitue un signe caractéristique de perte de volume du lobe supérieur gauche, et la fibrose bi-apicale, séquellaire d'une tuberculose post-primaire, se traduit par une attraction vers le haut des deux hiles (figure 1.12).

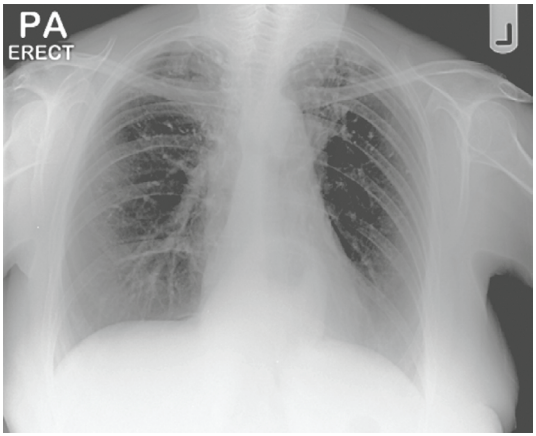


**Figure 1.12. Ascension des deux hiles pulmonaires, due à une fibrose apicale d'origine tuberculeuse.**

***Lien***

La technique d'analyse des déplacements des structures médiastino-pulmonaires normales est développée dans le chapitre 4.
Savoir si le hile est normal ou s'il est élargi, ou savoir si un gros hile est dû à une dilatation des artères pulmonaires ou à des adénopathies n'est pas facile. La connaissance de certaines notions de base et une analyse systématique sont ici d'une aide considérable, comme nous le verrons dans le chapitre 2.

■ Juste en dessous du hile gauche, on visualise la projection de l'auricule gauche. La dilatation auriculaire gauche est aujourd'hui rare. Elle était auparavant fréquemment associée aux maladies mitrales d'origine rhumatismale (figure 1.13). Pour confirmer la dilatation auriculaire gauche, observez la carène dont l'angle s'ouvre en cas de dilatation auriculaire gauche.

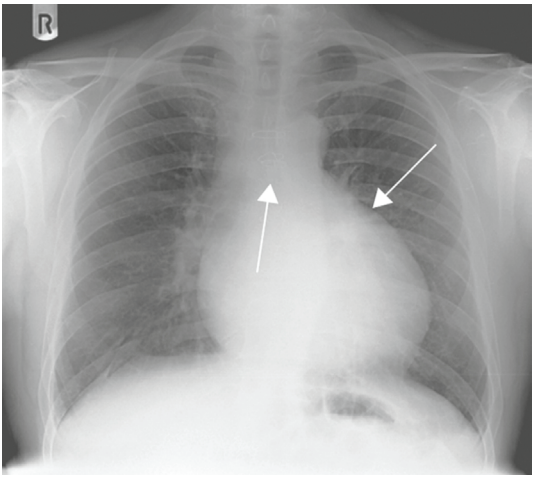


**Figure 1.13. Dilatation auriculaire gauche.** Dilatation de l'oreillette gauche (flèche latérale) et ouverture de la carène (flèche centrale).

***Point clinique***

Cherchez attentivement un souffle de maladie mitrale si vous voyez une dilatation auriculaire gauche sur la radiographie.

■ Continuez en examinant le bord du ventricule gauche. La cardiomégalie par dilatation ventriculaire peut être associée à une surcharge (insuffisance aortique ou insuffisance mitrale), une dysfonction ventriculaire gauche primitive (cardiopathie ischémique ou cardiomyopathie) ou à un épanchement péricardique (figures 1.14 et 1.15).

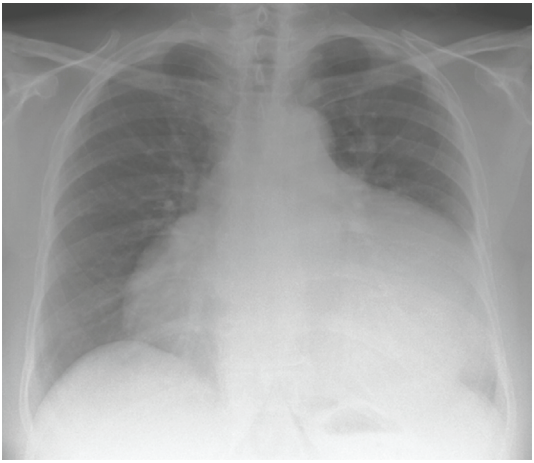

**Figure 1.14. Épanchement péricardique de grande abondance traduit par une cardiomégalie.**

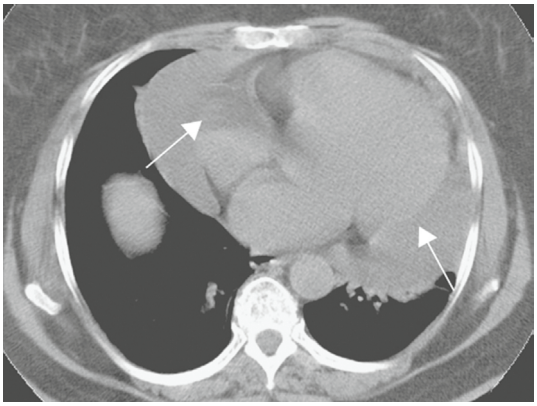

**Figure 1.15. Examen tomodensitométrique du même patient.** Épanchement péricardique (flèches).

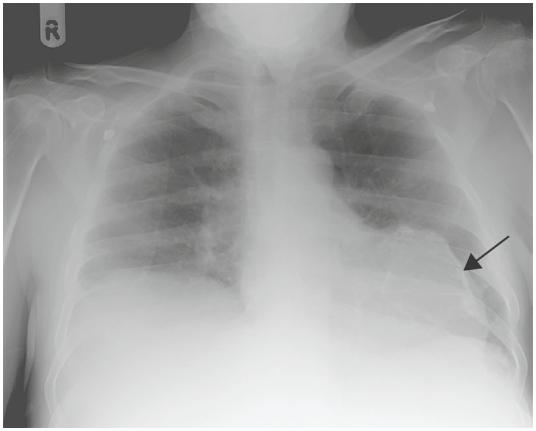

**Figure 1.16. Un fin liséré calcique est la conséquence d'un infarctus du myocarde ancien avec développement d'un anévrisme ventriculaire gauche.**

■ Des calcifications peuvent parfois être vues au bord du ventricule gauche. Elles traduisent souvent un antécédent d'infarctus du myocarde avec ou sans anévrisme ventriculaire gauche (figure 1.16). Mais il peut également s'agir de calcifications péricardiques secondaires à une tuberculose ou à une asbestose (voir figure 1.18).

■ Maintenant, analysez les structures médiastinales droites en commençant par le bord droit du cœur. Le bord droit du cœur correspond normalement à l'oreillette droite dont la dilatation peut traduire une insuffisance tricuspidienne.

***Point clinique***

Les signes cliniques de l'insuffisance tricuspidienne sont :
- une turgescence jugulaire ;
- un foie cardiaque ;
- un souffle holosystolique souvent discret au bord gauche du sternum.

■ Le bord droit du cœur continue avec l'aorte ascendante. Une déviation du bord droit de l'aorte ascendante peut traduire un déroulement de la crosse de l'aorte ou bien un anévrisme de l'aorte thoracique.

■ Est-ce que le hile droit est de taille et de situation normales ?

■ Analysez la région latérotrachéale. Les adénopathies latérotrachéales droites sont généralement associées à un gros hile droit et un gros hile gauche au cours des sarcoïdoses ganglionnaires (figure 1.17).

Nous en avons fini avec l'analyse du médiastin. On retrouvera la pathologie médiastinale dans le chapitre 2.

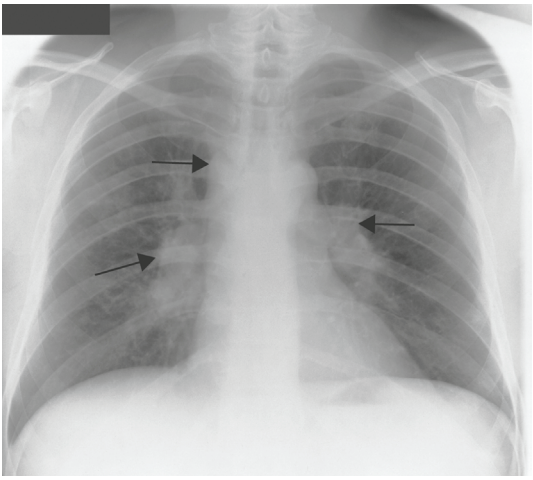

**Figure 1.17. Sarcoïdose avec adénopathies hilaires bilatérales (flèches).**

## Analysons maintenant la plèvre

Il faut commencer par l'analyse de la plèvre diaphragmatique de chaque côté, puis remonter latéralement jusqu'aux apex. Regardez attentivement et soyez systématique. Par exemple, il est très facile de passer à côté de plaques pleurales diaphragmatiques calcifiées, à moins qu'on ne les recherche de façon systématique (figure 1.18).

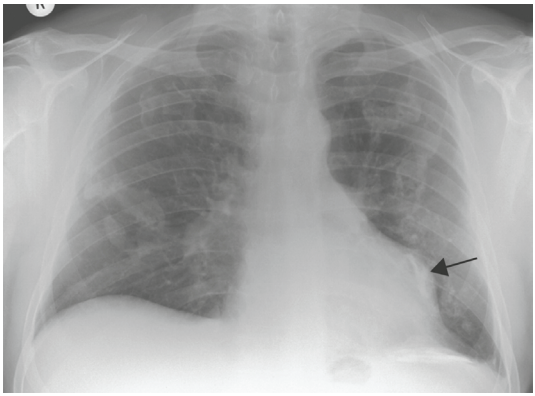

**Figure 1.18. Plaques pleurales calcifiées diaphragmatiques gauches.**
Une plaque péricardique calcifiée est également visible (flèche).

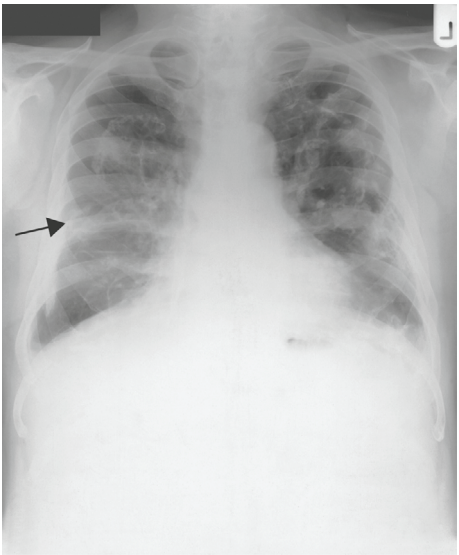

**Figure 1.19. Aspect en « feuilles de houx » de plaques pleurales calcifiées.**

La figure 1.18 montre également des plaques pleurales calcifiées en projection des champs pulmonaires droit et gauche. C'est l'aspect classique de calcifications en « feuilles de houx ». La figure 1.19 en constitue un autre exemple superbe, avec une plaque très calcifiée, et justifie l'analogie.

***Parole de sage***

Les fibres d'amiante migrent à la périphérie pulmonaire. Elles perforent la plèvre viscérale et provoquent une réaction inflammatoire causée par le glissement des plèvres viscérale et pariétale lors du cycle respiratoire. L'action irritative est facilitée par la présence de structures solides contiguës ; c'est la raison pour laquelle les plaques pleurales se développent plus fréquemment sur les plèvres diaphragmatiques et en regard des arcs costaux.

## L'avant-dernière étape de votre analyse systématique est d'examiner les champs pulmonaires

Examinez et comparez les apex, les tiers supérieurs, les tiers moyens et les tiers inférieurs des poumons les uns après les autres. Cherchez notamment :

- des différences de densité ;
- des infiltrats pulmonaires ;
- un syndrome de comblement alvéolaire (condensation).

***Lien***

Le diagnostic et la classification des infiltrats pulmonaires sont traités plus en détail dans les chapitres suivants.

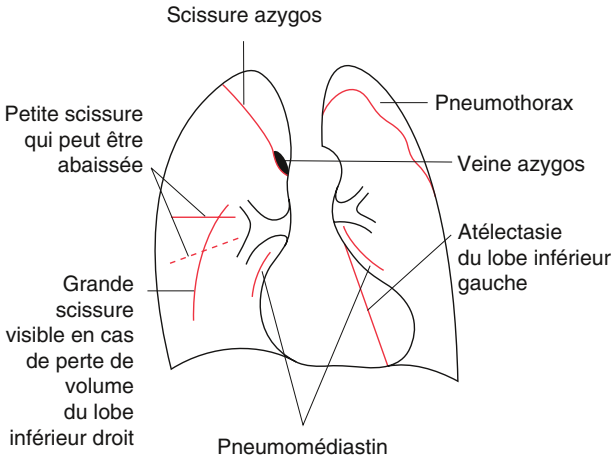


**Figure 1.20. Diagramme des lignes visibles sur une radiographie thoracique.**

Analysez toutes les lignes visibles. Une ligne de la partie moyenne du champ pulmonaire droit peut indiquer un épaississement scissural ou un épanchement scissural. S'il existe une perte de volume du lobe inférieur droit, la grande scissure droite peut devenir visible du fait de la bascule postéro-interne du lobe inférieur. La figure 1.20 est un diagramme des différentes lignes visibles.

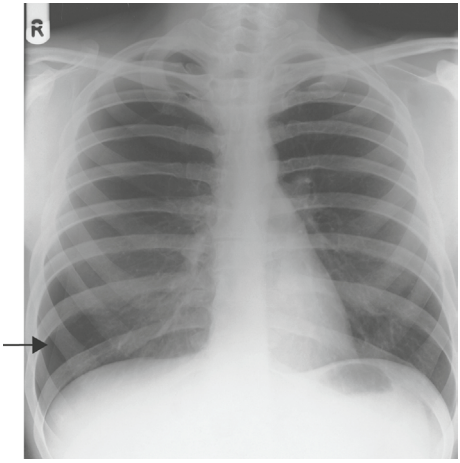


**Figure 1.21. Pneumothorax droit chez un homme jeune.**
La flèche montre le bord du poumon.

Une ligne périphérique peut traduire l'existence d'un pneumothorax (figure 1.21). Une ligne parallèle au médiastin peut être le seul stigmate d'un pneumomédiastin (voir figure 1.7, page 7). Les figures 1.22 et 1.23 sont des exemples d'autres lignes pulmonaires. Les figures suivantes illustrent des signes nettement visibles, mais bien souvent les signes sont beaucoup plus discrets (figure 1.24).

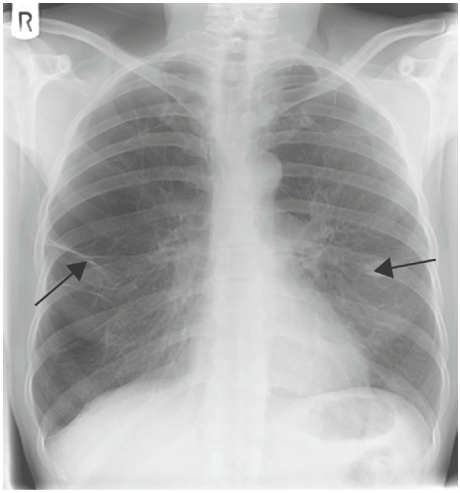


**Figure 1.22. Bulles emphysémateuses (flèche gauche) chez un fumeur de 44 ans.**
Il y a également un granulome du tiers moyen du poumon gauche (flèche droite).

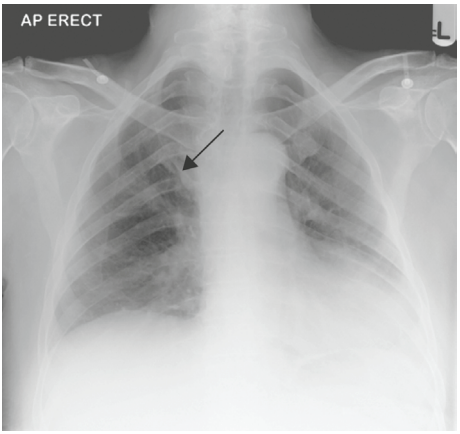


**Figure 1.23.** Aspect caractéristique du lobe azygos avec l'aspect en goutte de la veine azygos à sa partie inférieure (flèche).

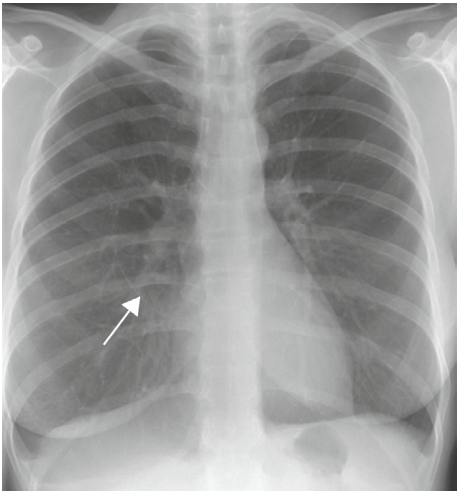

**Figure 1.24.** Ligne très fine à la périphérie d'une bulle d'emphysème (flèche).

# Vous n'avez pas fini

Il est utile de réanalyser de façon systématique quatre régions difficiles à examiner.

## Derrière le cœur

Assurez-vous qu'il n'y a pas de hernie hiatale. La très volumineuse hernie hiatale montrée en figure 1.25 est évidente, mais d'autres le sont beaucoup moins et passeront inaperçues si elles ne sont pas recherchées systématiquement. Plusieurs pathologies œsophagiennes, l'achalasie par exemple, peuvent aussi être révélées par un niveau hydroaérique rétrocardiaque.

Apprenez également à rechercher la ligne anormale observée en cas de collapsus lobaire inférieur gauche (figure 1.26) et à reconnaître les autres signes de collapsus (voir chapitre 3). Cherchez de façon systématique une masse derrière la silhouette cardiaque. La figure 1.27 montre une tumeur nerveuse dans cette région et vous noterez qu'une telle anomalie peut facilement passer inaperçue. Au contraire de la radiographie, l'examen TDM est tout à fait évident (figure 1.28).

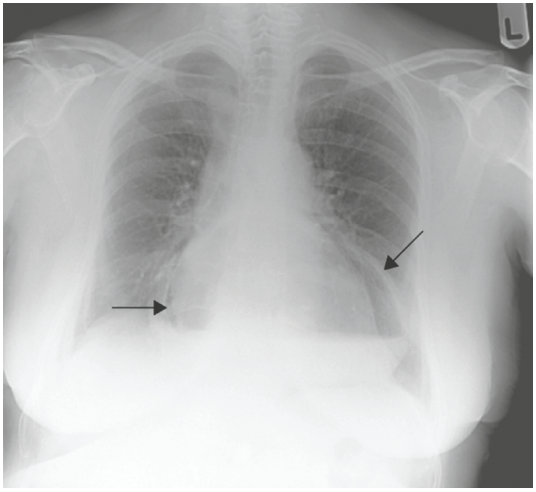


**Figure 1.25. Volumineuse hernie hiatale (flèches).**

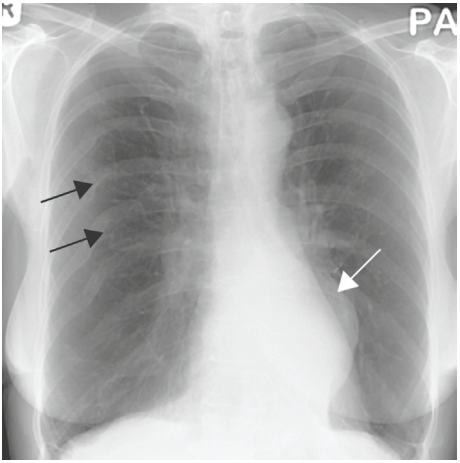


**Figure 1.26. Collapsus lobaire inférieur gauche secondaire à un carcinome bronchique primitif (flèche blanche).** Notez les cals osseux des côtes droites (flèches noires) secondaires à un traumatisme ancien sans rapport avec la pathologie tumorale.

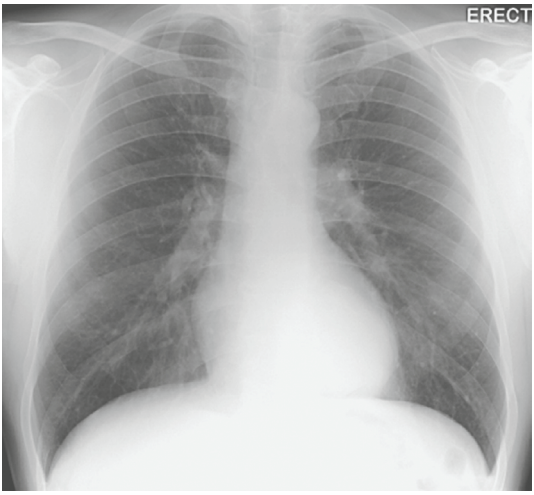


**Figure 1.27. Tumeur neurogène en arrière de la silhouette cardiaque.**

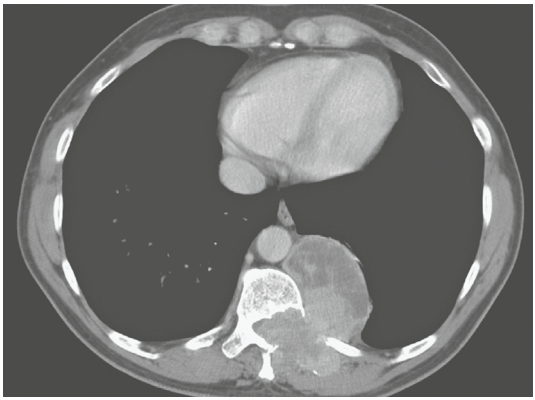

**Figure 1.28. Examen TDM du patient de la figure 1.27.**
La tumeur neurogène est développée en arrière du cœur. Il s'agissait d'un schwannome malin envahissant le foramen vertébral.

## Silhouettes des seins

Si vous n'analysez pas de façon systématique la silhouette des seins, vous risquez de passer à côté d'une mastectomie. Sur la figure 1.29, l'attention est immédiatement attirée par les anomalies parenchymateuses pulmonaires bilatérales, mais seule une analyse systématique de la radiographie du thorax vous empêchera de passer à côté de la mastectomie droite. Dans ce cas, le premier diagnostic envisagé était celui de métastase pulmonaire, mais la biopsie pulmonaire a permis le diagnostic de pneumopathie interstitielle non spécifique qui a guéri après un traitement corticoïde.
La figure 1.30 est beaucoup plus subtile. Les seins ont une forme différente. Il est également possible de repérer des clips métalliques dans la région axillaire droite, témoins d'un curage ganglionnaire. Cette femme avait eu une tumorectomie droite pour un cancer. Si l'on analyse maintenant le champ pulmonaire droit, on remarque une ascension de la petite scissure et du hile droit traduisant une perte de volume du lobe supérieur droit. Une métastase endobronchique a été suspectée et confirmée à la fibroscopie. La radiothérapie a permis une excellente amélioration symptomatique et la patiente était en bonne santé plusieurs années après le traitement.

## En dessous du diaphragme

En dessous du diaphragme, continuez votre analyse systématique.

### Pneumopéritoine

La figure 1.31 montre un pneumopéritoine chez un jeune homme qui avait un ulcère duodénal perforé. Il était traité par chimiothérapie pour un lymphome non hodgkinien et on visualise également une adénopathie hilaire droite.

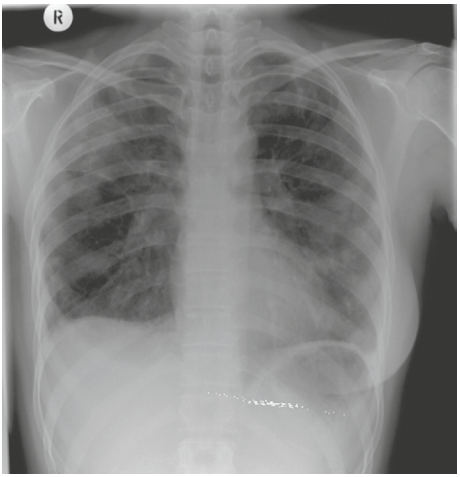


**Figure 1.29. Mastectomie droite avec condensations pulmonaires bilatérales en rapport avec une pneumopathie interstitielle idiopathique prouvée par la biopsie.**

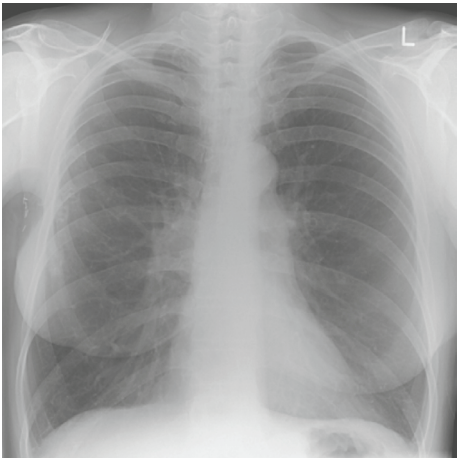


**Figure 1.30. Tumorectomie droite et curage axillaire droit (clips métalliques).**
Il existe également une atélectasie partielle du lobe supérieur droit secondaire à une métastase endobronchique d'un cancer du sein.

Dans la figure 1.32, on retrouve de l'air en situation anormale sous les deux coupoles diaphragmatiques, mais le signe est plus subtil. Il s'agissait d'une jeune femme qui avait subi une laparoscopie exploratrice pour douleur abdominale.

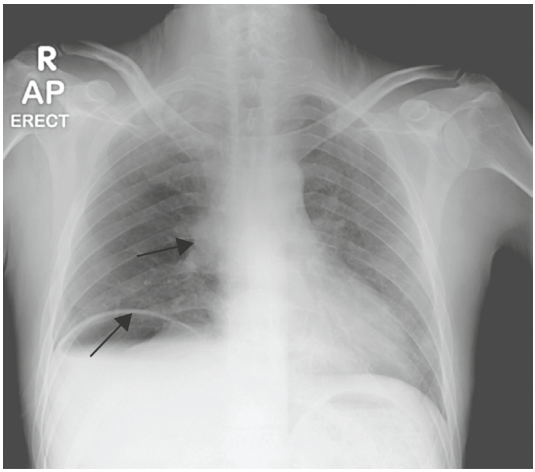


**Figure 1.31. Ulcère duodénal perforé chez un homme jeune traduit par un pneumopéritoine (flèche).**
Notez également l'adénopathie hilaire droite secondaire à un lymphome non hodgkinien (flèche).

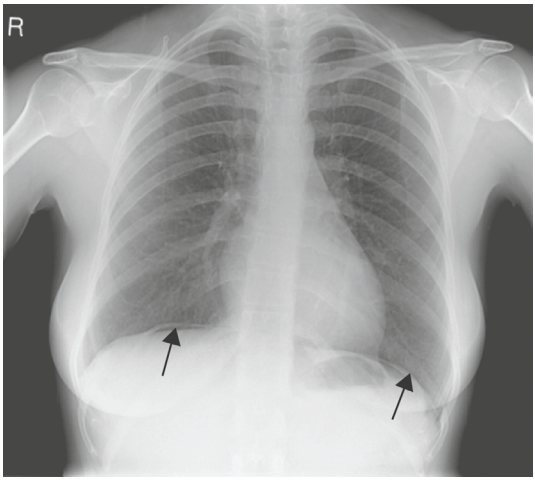


**Figure 1.32. Pneumopéritoine de petite abondance bilatéral (flèches) dans les suites d'une laparoscopie.**

## Calcifications

Ce n'est pas fréquent, mais on peut voir des calcifications hépatiques en rapport avec un kyste hydatique ou splénique (infarctus splénique secondaire à une anémie falciforme le plus souvent). Si les origines géographique et ethnique du patient sont connues (endémie hydatique ou origine africaine pour l'anémie falciforme), alors le diagnostic devient facile. J'avais de magnifiques exemples de ces deux maladies mais comme les films ont été « empruntés », j'en suis réduit à montrer un cliché d'abdomen sans préparation avec un kyste hydatique calcifié du mésentère chez un jeune garçon originaire d'une ferme du pays de Galles (figure 1.33).

## Les os

Regardez tous les os très attentivement, notamment les clavicules, les humérus, les articulations de l'épaule et les côtes.

La figure 1.34 montre des lyses osseuses secondaires à un syndrome de Pancoast-Tobias.

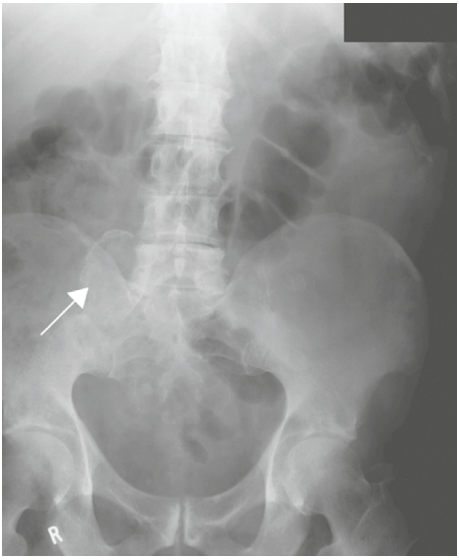


**Figure 1.33. Kyste hydatique calcifié du mésentère (flèche).**

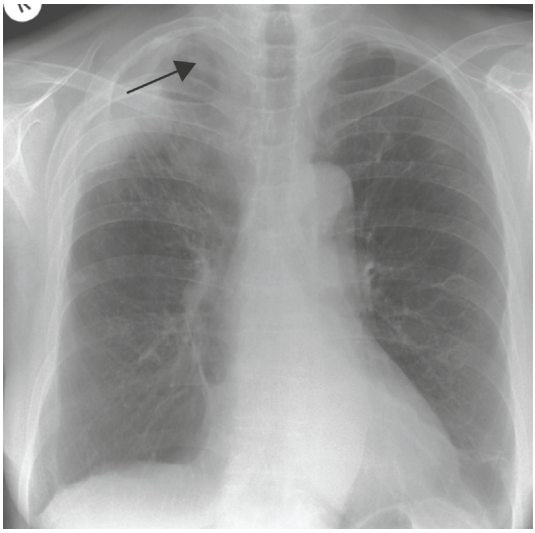

**Figure 1.34. Cancer bronchique primitif du lobe supérieur droit responsable d'une lyse de la troisième côte (flèche).**

***Point clinique***

Ce patient (figure 1.34) avait un syndrome de Claude Bernard-Horner à droite et des douleurs cervicobrachiales secondaires à l'envahissement du plexus brachial par la tumeur.

La figure 1.35 montre des condensations osseuses diffuses dans les côtes, les clavicules et les humérus secondaires à un cancer prostatique métastatique. Cet homme avait été hospitalisé pour des douleurs abdominales et un pneumopéritoine (flèche) secondaires à un ulcère perforé. De multiples anomalies sont présentes sur cette radiographie ; elles sont discrètes et vous risquez de les manquer si vous n'adoptez pas une approche systématique.

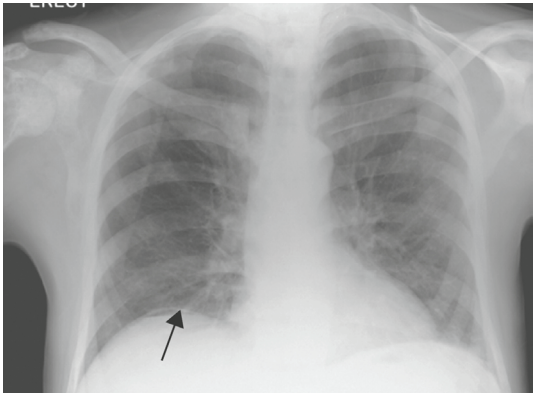

**Figure 1.35. Métastases osseuses condensantes d'un cancer de la prostate.**

La figure 1.36 montre une volumineuse lésion lytique d'une côte gauche.
La figure 1.37 montre un exemple typique d'encoches costales chez une jeune femme ayant été opérée d'une coarctation aortique. On notera que le cinquième arc costal gauche n'est plus visible, ce qui traduit l'antécédent de thoracotomie latérale.

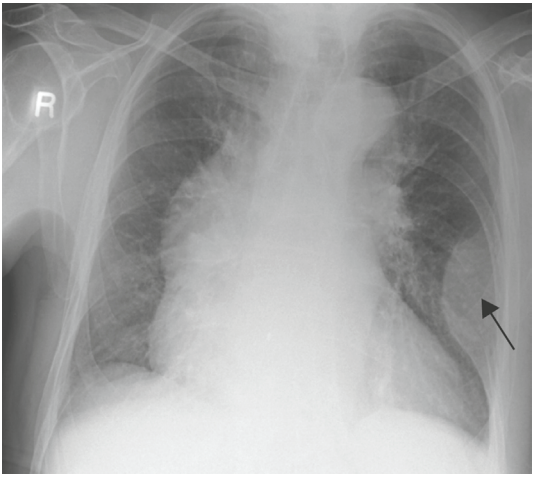


**Figure 1.36. Cet homme de 83 ans a une lésion osseuse costale due à un myélome.**

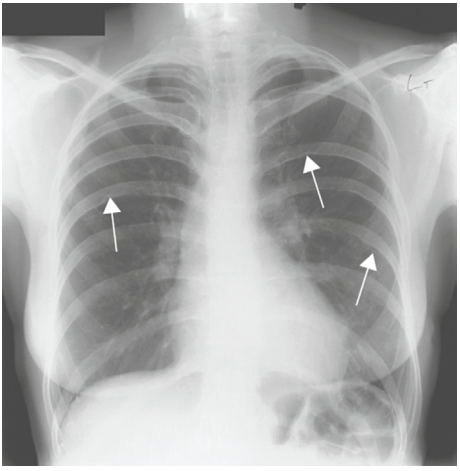

**Figure 1.37. Coarctation aortique opérée chez une jeune femme.** On retrouve des encoches costales caractéristiques (flèches) et on notera que le cinquième arc costal gauche n'est plus visible, ce qui traduit l'antécédent de thoracotomie latérale.

### *Parole de sage*

Il est plus facile d'analyser les côtes si vous retournez le cliché. Honnêtement, cela marche !

Votre analyse systématique de la radiographie thoracique est maintenant terminée. Nous pouvons maintenant passer à l'examen détaillé de régions spécifiques.

### *Chapitre 1 – check-list*

- Adoptez une technique d'analyse systématique et n'en déviez pas. Lorsqu'une anomalie est évidente, notez-la et continuez votre analyse systématique.
- Lorsque vous visualisez une anomalie, cherchez autant d'informations que possible. Posez-vous des questions spécifiques, cherchez l'information et ne pensez pas qu'elle viendra toute seule. Le truc est évidemment de savoir quelles questions se poser.
- Si vous avez en tête un diagnostic, cherchez d'autres anomalies radiographiques aptes à appuyer votre diagnostic ; par exemple, des lignes de Kerley et un épanchement pleural si vous envisagez une insuffisance cardiaque.
- Le système décrit plus haut et que je suis est le suivant :
  - débuter par la région cervicale ;
  - continuer par le bord gauche du cœur, le bouton aortique, la fenêtre aortopulmonaire, le hile gauche, l'auricule gauche, l'arc inférieur gauche ;
  - analyser ensuite le bord droit du cœur, notamment les régions hilaires et paratrachéales droites ;
  - analyser systématiquement les culs-de-sac costodiaphragmatiques ;
  - terminer par une analyse des champs pulmonaires.
- Finalement, ne négligez pas les quatre régions faciles à oublier qui peuvent cosmporter des anomalies : derrière le cœur, la silhouette des seins, en dessous du diaphragme et les structures osseuses.

CHAPITRE

2

# Médiastin et hiles pulmonaires

PLAN DU CHAPITRE


- Le gros hile
- Causes des gros hiles
  - Vasculaires
  - Non vasculaires
- Anatomie médiastinale
  - Quelques exemples de masses médiastinales



*Maîtriser la radiographie du thorax*
© 2014, Elsevier Masson SAS. Tous droits réservés

L'analyse du médiastin est réellement difficile.
En premier lieu, il y a de nombreuses variantes anatomiques et il n'est pas simple de savoir si l'aspect est normal ou anormal.
Deuxièmement, le médiastin est une structure anatomiquement complexe. Les anomalies sont souvent discrètes et, pour les repérer, il faut adopter une analyse systématique du cliché radiographique thoracique, comme celle qui a été décrite dans le chapitre précédent.
Troisièmement, le diagnostic différentiel des anomalies médiastinales est vaste et complexe.
C'est pour ces raisons que je vais diviser le médiastin en quatre compartiments – supérieur, antérieur, moyen et postérieur – et combiner ce choix d'analyse avec la connaissance des structures anatomiques normales de chacun des compartiments. Cela facilite l'approche du diagnostic différentiel. Il est également important de se concentrer sur l'anatomie hilaire.

## Le gros hile

Avant toute chose, il est important de se rappeler les points suivants.

- Chez l'adulte en bonne santé, l'opacité hilaire est constituée des artères et des veines pulmonaires avec une petite participation des parois bronchiques. Ces dernières sont visualisées sous la forme de lignes silhouettées d'un côté par l'air intrabronchique et de l'autre côté par le parenchyme pulmonaire aéré.
- Le hile normal est constitué par la convergence de vaisseaux lobaires supérieurs rejoignant l'artère lobaire inférieure et formant de chaque côté une lettre « Y ». En cas d'anomalie médiastinale, l'anatomie hilaire est remaniée et on voit disparaître la forme normale de la lettre « Y ».
- La meilleure analyse de la taille du hile consiste à mesurer les dimensions des artères lobaires inférieures qui sont habituellement bien repérées sur une radiographie correctement pénétrée (figure 2.1). L'artère lobaire inférieure se rétrécit progressivement avant de se diviser dans les différentes branches basales et la bonne méthode est de mesurer son diamètre à sa partie moyenne. Par convention, on peut considérer comme repère le croisement de la veine lobaire supérieure avec l'artère lobaire inférieure (flèche). Avec l'habitude, on repère facilement la veine lobaire supérieure qui a un trajet caractéristique.
- La mesure se fait à partir de la paroi externe jusqu'à la paroi interne repérée par la clarté bronchique adjacente. Sur la figure 2.1, cette mesure est repérée comme la distance « *a* » qui varie chez l'adulte d'âge moyen de 7 à 19 mm avec une moyenne de 14 mm (cette mesure inclut l'épaisseur de la paroi externe de la bronche mais cette épaisseur est de l'ordre de 2 mm et est relativement constante). L'artère lobaire inférieure gauche a à peu près la même taille (souvent 1 à 2 mm de moins) lorsqu'elle est mesurée dans sa partie moyenne, à l'endroit où elle est croisée par la veine lobaire supérieure gauche (distance « *b* » sur la figure 2.1).

■ Cette analyse peut paraître compliquée au premier abord, mais elle est évidemment plus objective que l'appréciation subjective.

■ Des repères nets sont également nécessaires pour analyser la position normale de chacun des hiles. La partie moyenne des hiles est identifiée comme décrit plus bas (flèche sur la figure 2.1). La partie moyenne du hile droit se projette en regard de la petite scissure qui croise la sixième côte sur la ligne axillaire ou au niveau de l'arc antérieur de la troisième côte en inspiration profonde. À gauche, le hile est situé 0,5 à 1,5 cm plus haut. Le hile de chaque côté sera surélevé en cas de collapsus lobaire supérieur et abaissé en cas de collapsus lobaire inférieur.

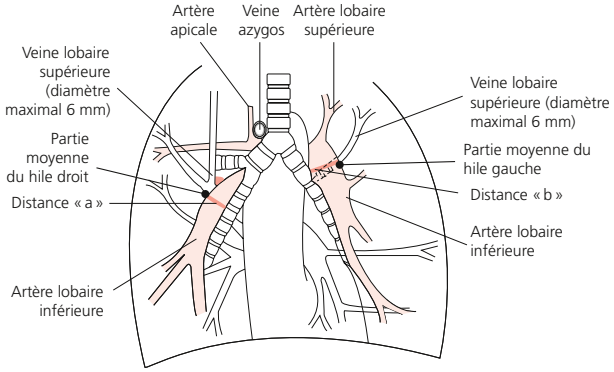


Artères pulmonaires grisées, veines pulmonaires en blanc

**Figure 2.1. Repères du hile et mesures (voir le texte).**
« *a* » et « *b* » correspondent aux mesures effectuées à la partie moyenne des artères lobaires inférieures droite et gauche respectivement. Ce point est marqué par une flèche de chaque côté et est considéré comme la partie moyenne de chacun des hiles. Chez un adulte en bonne santé, « *a* » mesure entre 7 et 19 mm (moyenne 14 mm) et « *b* » est généralement plus petit de 1 à 2 mm.

***Parole de sage***

Un dernier mot à propos des mesures. Les veines lobaires supérieures, au moment où elles croisent les artères lobaires, doivent avoir un diamètre de 4 à 6 mm. Elles sont dilatées en cas d'insuffisance cardiaque gauche ou d'affection de la valve mitrale.

■ Un gros hile peut être expliqué par une dilatation des structures vasculaires ou par l'existence d'une opacité tissulaire non vasculaire. L'objectif est de différencier les deux possibilités. Tout d'abord, le bord interne de l'artère lobaire inférieure doit être silhouetté par l'air contenu dans la bronche adjacente. Toute anomalie doit faire rechercher des adénopathies. Ensuite, il faut choisir un des vaisseaux en distalité et le suivre au sein de l'opacité hilaire. On recommence la même analyse

**Figure 2.2. Syndrome d'Eisenmenger avec une dilatation très marquée des vaisseaux pulmonaires.**

avec d'autres vaisseaux en partant de la distalité et on cherche à savoir s'il existe en projection du hile une opacité supplémentaire qui ne puisse être expliquée par les contours des vaisseaux.

■ Aucun de ces trucs n'est infaillible, mais c'est la bonne façon d'analyser les hiles, et permet de savoir s'il faut ou non compléter par un examen tomodensitométrique (TDM). La figure 2.2 correspond à la radiographie d'une femme ayant un syndrome d'Eisenmenger. En se servant des principes exposés ci-dessus, la nature vasculaire de ces gros hiles devient tout à fait évidente (« *a* » mesure 50 mm et « *b* » mesure 45 mm).

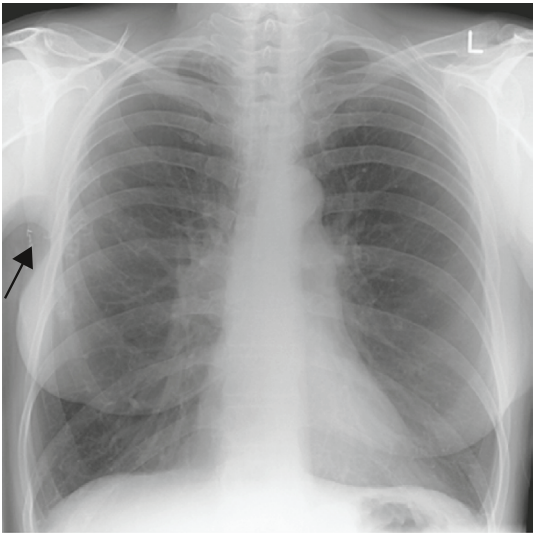


**Figure 2.3. Dilatation des vaisseaux pulmonaires proximaux secondaire à une bronchopathie chronique obstructive chez une femme traitée pour un cancer du sein droit.**
La flèche montre les clips du curage ganglionnaire. Il existe également trois cals osseux costaux (voir « Risque d'erreur » dans le texte).

La figure 2.3 montre également de gros hiles d'origine vasculaire. Cette patiente avait une hypertension artérielle pulmonaire secondaire à une bronchopneumopathie chronique obstructive. La figure 2.4 montre un exemple d'adénopathies hilaires bilatérales au cours d'une sarcoïdose. Bien que le bord interne de l'artère lobaire inférieure droite soit correctement silhouetté par l'air au sein de la bronche adjacente, l'élargissement hilaire ne peut être expliqué par une simple dilatation vasculaire. Un autre exemple de sarcoïdose ganglionnaire à un stade plus avancé est montré en figure 2.5.

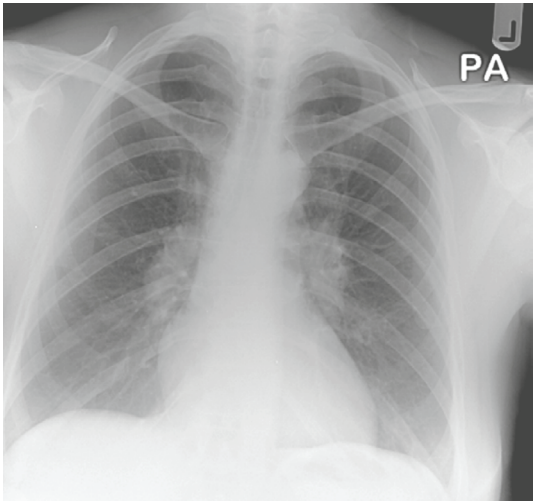


**Figure 2.4. Sarcoïdose avec adénopathies hilaires bilatérales.**

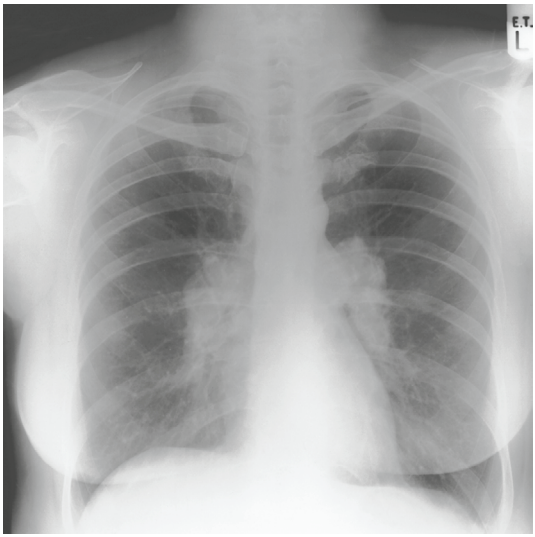


**Figure 2.5. Un stade plus avancé de sarcoïdose avec de volumineuses adénopathies hilaires bilatérales.**

### *Risque d'erreur*

Remarquez la forme anormale du sein droit et les clips axillaires dans la figure 2.3. Cette patiente avait eu un cancer du sein traité par chirurgie et curage axillaire. On remarque aussi des fractures consolidées des 3e, 4e, 5e et 6e côtes droites d'origine traumatique. Seule une approche systématique permet de détecter l'ensemble de ces anomalies.

■ Si vous pensez qu'il existe des anomalies hilaires, cherchez d'autres signes associés sur le cliché radiographique. Ainsi, on voit sur la figure 2.6 une adénopathie latérotrachéale droite, plusieurs condensations parenchymateuses pulmonaires et un gros hile droit. Ce patient avait une sarcoïdose ancienne. D'autres exemples d'anomalies associées sont constitués par une opacité périphérique, un épanchement pleural ou une lymphangite associée à un élargissement hilaire (figure 2.7).

■ Alors qu'il est fréquent de se demander s'il y a ou non un gros hile, un hile peut parfois aussi être trop petit. Un trop petit hile pulmonaire peut se voir au cours du syndrome de MacLeod en association avec une hyperclarté pulmonaire du même côté (figure 2.8).

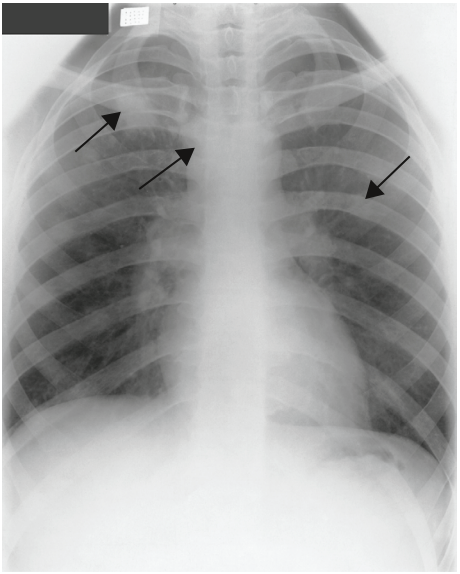

**Figure 2.6. Sarcoïdose avec adénopathies hilaires bilatérales.** Adénopathie latérotrachéale droite (flèche) et condensations pulmonaires bilatérales (flèche).

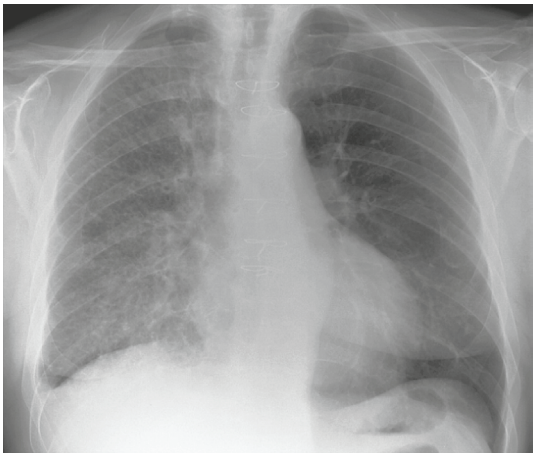

**Figure 2.7. Lymphangite carcinomateuse et épanchement pleural droit de petite abondance.**
Il existe également de gros ganglions médiastinaux, le cancer primitif était un cancer du sein.

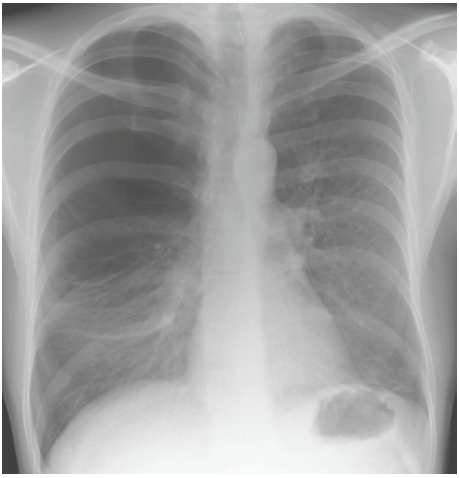

**Figure 2.8. Petit hile droit refoulé vers le bas (on ne reconnaît plus sa forme en Y) par une volumineuse bulle emphysémateuse.**

***Parole de sage***

Syndrome de MacLeod : Swyer et James en 1953 puis MacLeod en 1954 ont décrit ce syndrome de poumon clair unilatéral et ils ont attribué ce syndrome à une bronchiolite sévère néonatale ou de la petite enfance, qui provoque une destruction pulmonaire précoce. Le cliché radiographique thoracique constitue la clé du diagnostic en montrant un poumon de taille normale, hyperclair avec une diminution du calibre des vaisseaux pulmonaires.

# Causes des gros hiles

## Vasculaires

Nous avons vu des exemples de dilatation vasculaire dans le cadre d'une hypertension artérielle pulmonaire (le plus souvent secondaire à une bronchopathie chronique obstructive) ou au cours d'une cardiopathie congénitale. Une dilatation vasculaire unilatérale associée à un poumon clair peut aussi être observée en cas d'embolie pulmonaire massive (signe de Westermark ; voir figure 6.4, page 140).

## Non vasculaires

Pour les opacités non vasculaires, il faut se rappeler que les opacités ganglionnaires hilaires sont fréquemment associées à des hypertrophies ganglionnaires dans d'autres sites médiastinaux et que l'analyse de l'ensemble des sites ganglionnaires peut aider au diagnostic étiologique.

### Atteinte ganglionnaire au cours du lymphome et des leucémies

L'hypertrophie ganglionnaire médiastinale est le signe radiographique le plus fréquemment observé au cours de la maladie de Hodgkin (50 % des cas environ). Généralement, l'hypertrophie ganglionnaire est bilatérale, mais asymétrique. L'hypertrophie ganglionnaire unilatérale est plus rare. Les adénopathies latérotrachéales et sous-carinaires sont observées au moins aussi souvent que les adénopathies hilaires. L'hypertrophie des chaînes médiastinales antérieures et rétrosternales constitue un élément clé en faveur du diagnostic de lymphome. Effectivement, les adénopathies médiastinales antérieures et rétrosternales sont rarement observées au cours de la sarcoïdose.
Les adénopathies médiastinales ou hilaires constituent également la manifestation thoracique la plus fréquente au cours des lymphomes non hodgkiniens et des leucémies. Au cours des leucémies, les ganglions sont beaucoup plus fréquemment observés dans les formes lymphoïdes.

### Atteinte ganglionnaire métastatique

Les adénopathies médiastinales tumorales sont le plus souvent d'origine lymphomateuse. Viennent ensuite les métastases de tumeurs solides, en particulier poumon, tube digestif, prostate, rein et testicule.

***Parole de sage***

Lorsque le cancer primitif est pulmonaire, l'hypertrophie ganglionnaire est presque toujours unilatérale. De même, lorsque la lésion primitive est difficile à voir ou même indétectable, on doit penser au diagnostic de carcinome bronchioloalvéolaire (voir figure 4.51, page 112).

## Atteinte ganglionnaire dans les maladies granulomateuses

On entend par maladie granulomateuse la tuberculose, l'histoplasmose (rare en Europe mais plus fréquente aux États-Unis) et la sarcoïdose.
Dans les affections granulomateuses d'origine infectieuse, les adénopathies sont généralement unilatérales (figure 2.9). On peut cependant observer des adénopathies bilatérales au cours de la tuberculose primaire (figure 2.10).
Les adénopathies hilaires sont généralement bilatérales au cours de la sarcoïdose, même si les adénopathies sont fréquemment plus visibles à droite.

**Figure 2.9. Adénopathie hilaire et latérotrachéale droite chez un enfant atteint de tuberculose primaire.**
L'hyperclarté pulmonaire droite et le refoulement médiastinal sont la conséquence d'un emphysème obstructif par compression de la bronche souche droite.

**Figure 2.10. Tuberculose primaire chez un enfant.**
Les ganglions hilaires sont élargis de façon bilatérale et symétrique.

### *Parole de sage*

Dans l'immense majorité des cas, les adénopathies médiastinales observées au cours de la sarcoïdose sont associées à des adénopathies hilaires. Cela constitue un élément clé pour différencier les adénopathies de la sarcoïdose des adénopathies des lymphomes. Les calcifications ganglionnaires sont évocatrices d'une origine infectieuse ou granulomateuse. L'aspect en « coquille d'œuf » est observé en cas de sarcoïdose mais aussi de silicose (figures 2.11 et 2.12).

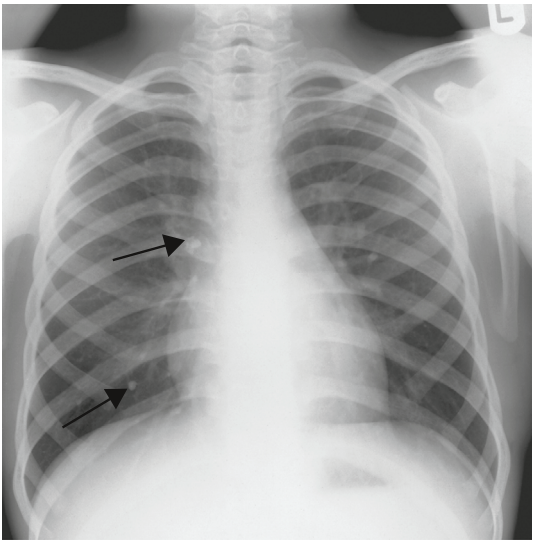

**Figure 2.11. Granulome calcifié chez un enfant.** On peut voir au moins un granulome (flèche) ainsi que des adénopathies hilaires droites calcifiées.

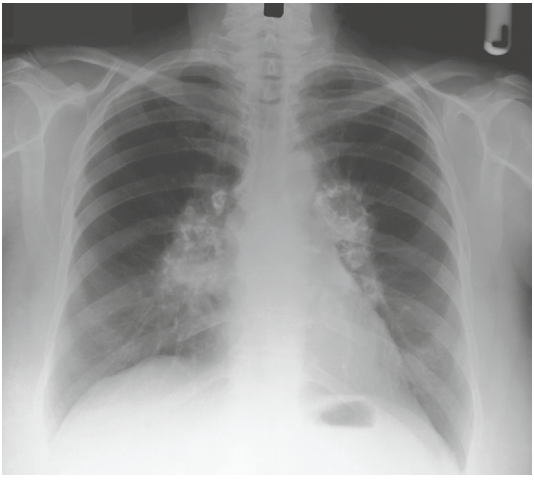

**Figure 2.12. Calcifications ganglionnaires en coquille d'œuf au cours d'une sarcoïdose.**

### Causes rares d'adénopathies médiastinales

- Maladie de Castelman : cette maladie, également appelée hyperplasie angiofolliculaire, a été décrite par Castelman en 1956. La forme unique n'intéresse qu'un territoire ganglionnaire (généralement le médiastin ou le mésentère). Dans 90 à 95 % des cas, l'exérèse chirurgicale est curative et la progression vers un lymphome ou d'autres tumeurs est inhabituelle. La forme multiple a un pronostic beaucoup plus sombre et est associée à un lymphome – la moitié des cas sont provoqués par un sarcome de Kaposi lié à l'herpès virus.
- La mononucléose infectieuse constitue une cause rare d'adénopathies médiastinales ou hilaires.

## Anatomie médiastinale

Les frontières du médiastin sont constituées par le défilé cervical en haut, le diaphragme en bas et les réflexions pleurales à droite et à gauche.
La figure 2.13 représente la division du médiastin en trois compartiments sur une radiographie de thorax de profil avec les différents organes contenus au sein de chacun des compartiments. Cette division du médiastin en compartiments alliée à la connaissance des structures anatomiques contenues dans chacun permet d'améliorer le diagnostic différentiel des anomalies médiastinales. Le tableau 2.1 analyse plus précisément cette approche anatomique et les différentes masses médiastinales propres à chacun des compartiments.

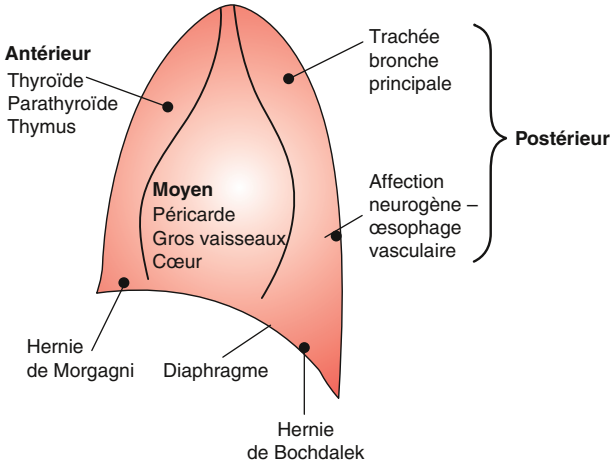


**Figure 2.13. Représentation schématique du médiastin divisé en trois compartiments sur une radiographie thoracique de profil avec les différents processus pathologiques spécifiques aux différents compartiments.**

**Tableau 2.1. Masses médiastinales en fonction de leur localisation (voir texte).**

| Compartiment antérieur | Compartiment moyen | Compartiment postérieur | Peuvent atteindre tous les compartiments |
|---|---|---|---|
| Thyroïde rétrosternale<br>Masses thymiques<br>• Hyperplasie<br>• Kyste<br>• Thymome<br>Tumeur embryonnaire<br>• Bénigne (dermoïde)<br>• Maligne<br>Lymphome<br>Autres cancers<br>Hernie de Morgagni | Kyste péricardique<br>Anévrisme aortique<br>Anomalies vasculaires<br>Anévrisme ventriculaire gauche<br>Cardiomégalie | Tumeur neurogène<br>Œsophage<br>• Tumeur<br>• Achalasie<br>• Duplication<br>Trachée<br>• Kyste bronchogénique<br>Hernie hiatale<br>Hernie de Bochdalek<br>Anévrisme de l'aorte thoracique descendante | Lymphome<br>Tumeur solide métastatique<br>Sarcoïdose<br>Tuberculose<br>Maladie de Castelman<br>Kyste bronchogénique |

- Le médiastin antérieur est limité en avant par le sternum, en arrière par le péricarde et en bas par le diaphragme.
- La limite antérieure du compartiment postérieur est constituée par la surface postérieure du péricarde. La limite postérieure est constituée par les corps vertébraux et les gouttières paravertébrales. La limite inférieure est constituée par le diaphragme.
- Le compartiment moyen est limité par le péricarde.
- Ces trois compartiments convergent et sont moins facilement individualisés dans le médiastin supérieur.

## Quelques exemples de masses médiastinales

La figure 2.14 montre un volumineux goitre endothoracique avec sténose concentrique de la trachée. L'extension endothoracique du goitre et la sténose trachéale sont particulièrement bien visualisées sur l'examen TDM (figure 2.15).
Les figures 2.16 et 2.17 correspondent à la radiographie thoracique et à l'examen TDM d'un jeune homme atteint de maladie de Hodgkin. En comparant cette radiographie thoracique avec la figure 2.14, on visualise beaucoup mieux le bord supérieur de l'adénopathie latérotrachéale droite alors que la masse thyroïdienne continuait vers le haut au sein du défilé cervical.
Le kyste bronchogénique montré sur les figures 2.18 et 2.19 a encore une autre forme. Honnêtement, sur la simple radiographie thoracique, il n'est pas facile de différencier un kyste bronchogénique d'un lymphome et, dans ce cas, le scanner est beaucoup plus performant.

**Figure 2.14. Goitre endothoracique sténosant la trachée.**

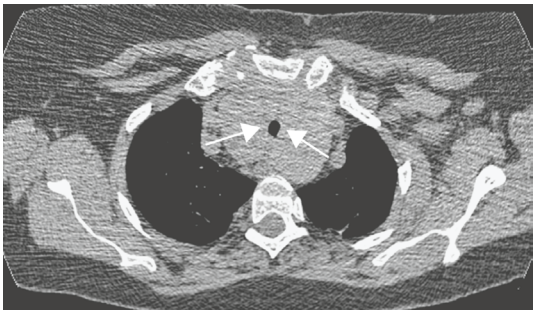

**Figure 2.15. L'examen TDM du même patient qu'en figure 2.14 montre l'impressionnante sténose trachéale.**

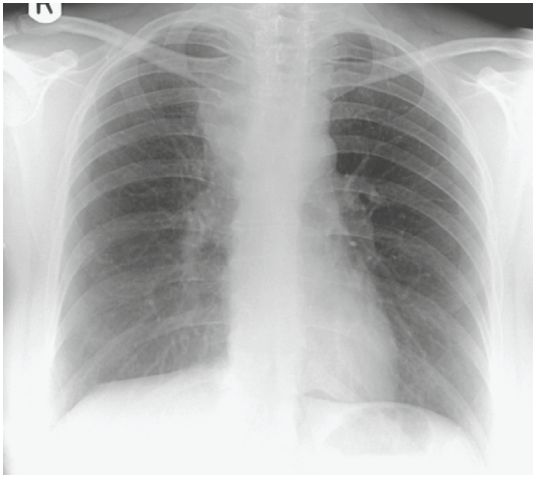

**Figure 2.16. Adénopathie latérotrachéale droite d'origine lymphomateuse (maladie de Hodgkin).**

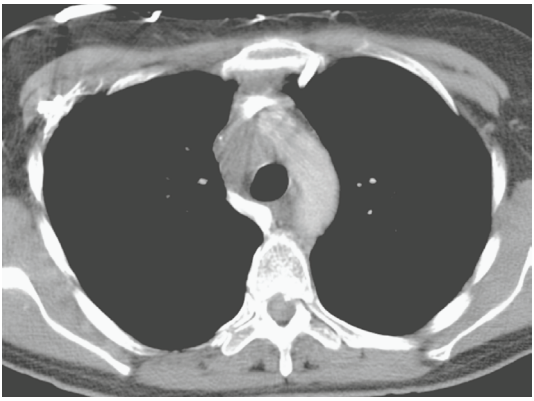

**Figure 2.17. Examen TDM du même patient qu'en figure 2.16.**

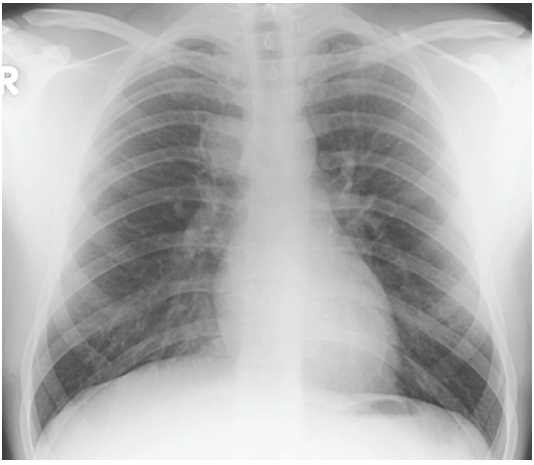

**Figure 2.18. Kyste bronchogénique.**

La masse médiastinale antérieure, bien vue sur la figure 2.20, était apparue chez une femme d'âge moyen atteinte de myasthénie secondaire à un thymome. La figure 2.21 correspond à l'examen TDM de la même patiente.

***Parole de sage***

Le thymus est une structure médiastinale antérieure, mais les thymomes s'étendent fréquemment vers le haut et ils peuvent donc fréquemment se présenter comme des masses médiastinales supérieures.

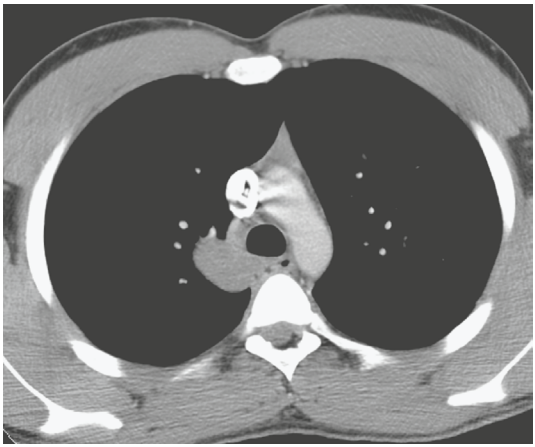

**Figure 2.19. Examen TDM du même patient qu'en figure 2.18.**

**Figure 2.20. Thymome chez une patiente myasthénique.**

La radiographie thoracique montrée en figure 2.22 correspond à celle d'un jeune homme ayant consulté pour des douleurs thoraciques. La radiographie thoracique n'est pas très anormale, même si le bord gauche du cœur est flou, alors que le scanner (figure 2.23) montre une volumineuse masse médiastinale antérieure qui correspondait à un tératome malin.

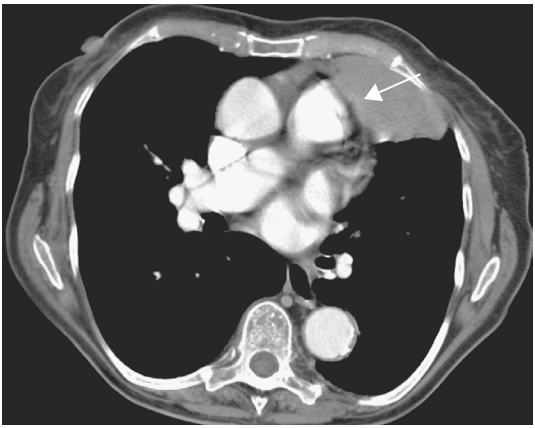

**Figure 2.21. Examen TDM du même patient qu'en figure 2.20 qui montre une volumineuse masse médiastinale antérieure (flèche).**

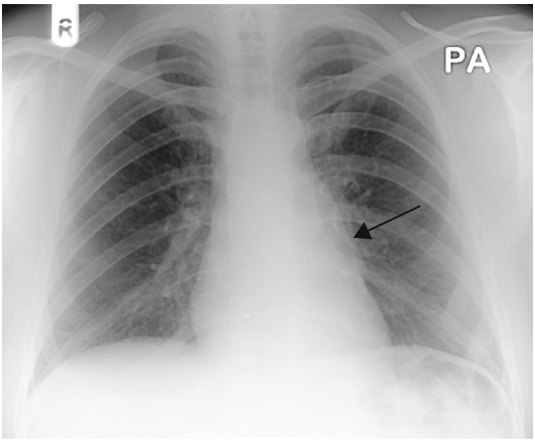


**Figure 2.22. Tératome.** Il est difficile de repérer correctement la masse médiastinale antérieure, mais la région sous-hilaire gauche (flèche) est anormale.

La figure 2.24 correspond à une radiographie thoracique manifestement anormale et le diagnostic n'était pas très difficile chez cet homme de 55 ans hospitalisé pour des douleurs thoraciques avec irradiations postérieures. La dissection aortique a été confirmée sur le scanner montré sur la figure 2.25 et le patient s'est correctement rétabli après chirurgie.

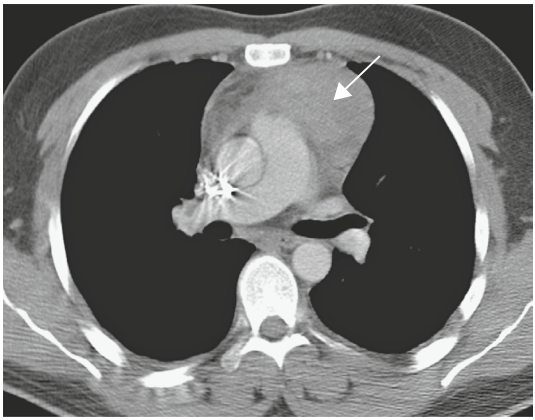

**Figure 2.23. Examen TDM du même patient qu'en figure 2.22.**
Le tératome est parfaitement visualisé (flèche).

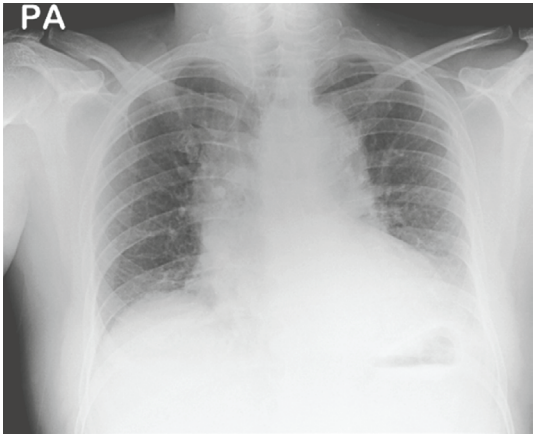


**Figure 2.24. Dissection aortique avec élargissement médiastinal.**

**Figure 2.25. Examen TDM du même patient qu'en figure 2.24.**

### *Risque d'erreur*

La radiographie thoracique est généralement normale en cas de dissection aortique. C'est la raison pour laquelle, en cas de douleurs thoraciques avec des irradiations dorsales, il faut toujours suspecter le diagnostic de dissection aortique, et se rappeler que la dissection peut s'étendre aux artères carotides (avec des douleurs cervicales associées) ou même aux artères coronaires, avec de possibles douleurs cardiaques, voire un infarctus myocardique. Un scanner doit être réalisé en urgence pour toute suspicion de dissection aortique.

L'identification des masses médiastinales postérieures est difficile, surtout s'il s'agit de masse rétrocardiaque. Les figures 1.27 et 1.28 (pages 20 et 21) en sont des exemples.

### *Chapitre 2 – Check-list*

- Analysez les hiles. Mesurez le diamètre de chacun des hiles. Étudiez la situation hilaire à droite comme à gauche et cherchez un abaissement ou une ascension hilaire.
- Le hile ressemble à la lettre « Y » de chaque côté. Cherchez toute déformation de l'anatomie hilaire.
- En cas de gros hile, cherchez des arguments en faveur d'une origine vasculaire ou tissulaire et cherchez des anomalies pulmonaires ou pleurales associées.
- Rappelez-vous toujours que les anomalies médiastinales peuvent être difficiles à diagnostiquer et qu'un scanner doit être réalisé au moindre doute.
- Effectuez votre analyse médiastinale en vous servant des différents compartiments du médiastin et en connaissant leur contenu anatomique pour optimiser le diagnostic différentiel.
- Pour l'analyse hilaire et médiastinale, la radiographie thoracique n'est pas suffisamment précise et, en fonction du contexte clinique, il est indispensable de réaliser d'autres examens.

CHAPITRE

3

# Condensations, atélectasies et cavités

## PLAN DU CHAPITRE


- Définitions
  - Condensation
  - Atélectasie
  - Densité
- Analyse systématique d'une condensation (ou comblement alvéolaire)
  - Vérifier que l'opacité anormale correspond réellement à un syndrome de comblement alvéolaire
- Quelle est la distribution des opacités anormales ?
  - Quelle est la densité de l'opacité ?
  - Y a-t-il un signe du « bronchogramme aérique » ?
  - Est-ce qu'il y a d'autres signes radiographiques d'intérêt ?
  - Y a-t-il une perte de volume associée ?
- Atélectasies
  - Signes radiographiques d'atélectasie
  - Exemples d'atélectasie lobaire
- Excavation
  - Tuberculose
  - Aspergillome
  - Abcès pulmonaire primitif
  - Abcès pulmonaires multiples
  - Nécrose centrale



© 2014, Elsevier Masson SAS. Tous droits réservés

Nous aborderons dans ce chapitre les différentes présentations radiographiques des condensations pulmonaires et nous passerons en revue les différentes maladies qui peuvent se traduire par une condensation. Seront également abordées les atélectasies incomplètes ou complètes. Il faut d'emblée insister sur le fait qu'il peut être difficile de reconnaître une opacité pulmonaire sur un cliché thoracique et que la plupart d'entre nous sommes passés à côté de petits signes d'atélectasie incomplète. Une fois de plus, il faut insister sur la nécessité d'une analyse systématique afin d'optimiser la reconnaissance des condensations et des atélectasies. Certes après plusieurs années, l'analyse se fait plus rapidement, mais il faut réellement une grande expérience pour que cette analyse systématique devienne moins utile.

## Définitions

### Condensation

La condensation a une définition anatomopathologique. Elle est définie par le remplacement de l'air normalement contenu dans les alvéoles par du liquide, un contenu cellulaire ou un mélange des deux. De nombreux termes ont été utilisés pour décrire la condensation, tels que « syndrome de comblement alvéolaire », « comblement alvéolaire » et « opacité en verre dépoli ». Selon moi, c'est le terme de condensation qui doit être utilisé.

Quel que soit le terme choisi, l'aspect radiologique de la condensation est celui d'une opacité homogène, intéressant tout ou partie du champ pulmonaire, avec peu ou pas de distorsion pulmonaire. Les vaisseaux pulmonaires ne sont plus visualisés puisque, au cours de la condensation, les alvéoles sont comblées et ne permettent plus de silhouetter les vaisseaux pulmonaires. Cette absence de visualisation des vaisseaux artériels pulmonaires est un signe essentiel lorsque la condensation est difficile à repérer.

En revanche, il n'est pas possible de déterminer la nature de la substance liquidienne ou tissulaire à l'origine du comblement alvéolaire. On ne peut pas distinguer une condensation provoquée par une pneumopathie aiguë d'une condensation provoquée par un œdème aigu du poumon, ni distinguer une hémorragie alvéolaire d'une pneumocystose pulmonaire ou d'un carcinome bronchioloalvéolaire. Cependant, plusieurs petits signes permettent d'approcher le diagnostic étiologique et ils doivent être recherchés de façon systématique. Par exemple, la distribution des condensations au cours de la pneumopathie à éosinophiles, le classique « œdème pulmonaire inversé », est quasi pathognomonique (figures 3.1 et 3.2).

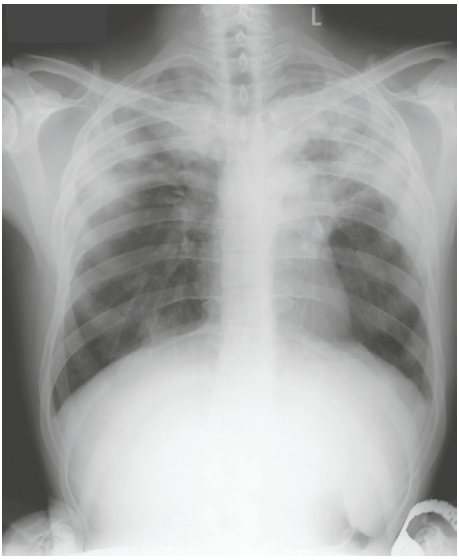


**Figure 3.1. Condensation périphérique au cours d'une pneumopathie à éosinophiles.**

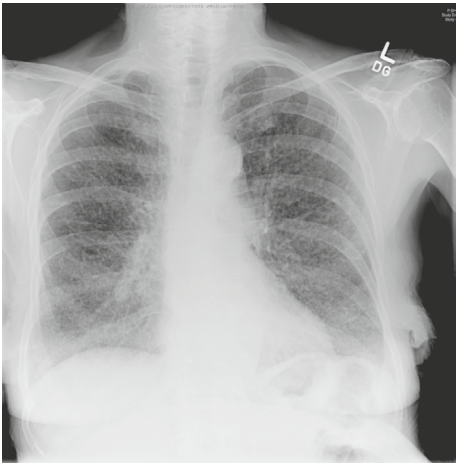


**Figure 3.2. Miliaire tuberculeuse.**

Un autre exemple, déjà abordé dans la préface, est l'association de condensations et d'un épanchement pleural, d'une cardiomégalie et de lignes de Kerley, association quasi pathognomonique du diagnostic d'œdème pulmonaire alvéolaire (voir figures 1 et 2, page VIII).

***Point clinique***

L'insuffisance cardiaque est habituellement associée à une cardiomégalie, mais cette dernière peut être absente. Les insuffisances cardiaques sans cardiomégalie peuvent être observées dans différentes circonstances, telles que :

- insuffisance cardiaque de début brutal. L'exemple classique est l'insuffisance mitrale aiguë par rupture d'un cordage au cours d'un infarctus du myocarde ;
- cardiomyopathie restrictive ;
- péricardite constrictive ;
- atteinte de la valve mitrale. La sténose mitrale d'origine rhumatismale a pour conséquence une dilatation de l'oreillette gauche, avec par ailleurs les mêmes signes radiographiques que l'insuffisance ventriculaire gauche.

## Atélectasie

Une condensation pulmonaire peut perdre du volume à tous les stades de son évolution, mais la question essentielle est de savoir si la condensation est secondaire à une atélectasie (la cause la plus fréquente est l'obstruction bronchique). C'est très important, car la perte de volume doit faire rechercher un processus responsable de l'atélectasie.

Au contraire, quand la condensation est primitive, la perte de volume est généralement moins importante, à moins que l'affection à l'origine de la condensation soit chronique, telle que la tuberculose ou une pneumopathie chronique à *Klebsiella*. Il s'agit ici de discuter la validité du terme « atélectasie condensée ». En fait, il s'agit d'un terme vague qui ne permet pas de progresser pour différencier une condensation primitive d'une condensation secondaire à une atélectasie.

## Densité

Lorsqu'on analyse une opacité sur un cliché radiographique du thorax, le terme de densité se rapporte au degré d'opacité, qui dépend évidemment du degré de pénétration du film. D'un point de vue qualitatif et en considérant que la pénétration du cliché soit parfaite, on peut différencier trois types de densité :

- densité basse : opacités de petite taille provoquées par un contenu cellulaire ou un liquide organique ;
- densité moyenne : opacités plus volumineuses principalement provoquées par un contenu liquidien ;
- densité élevée : opacités contenant des substances radio-opaques issues de liquides organiques (fer ou calcium) ou inhalés (fer, calcium, baryte ou étain).

Évidemment, il y a un certain caractère subjectif dans cette différenciation ; notamment, la distinction entre basse et moyenne densité peut être difficile. Mais je pense que cette classification reste utile.

## Analyse systématique d'une condensation (ou comblement alvéolaire)

### Vérifier que l'opacité anormale correspond réellement à un syndrome de comblement alvéolaire

Des infiltrats pulmonaires peuvent confluer au point qu'ils peuvent simuler un syndrome de comblement alvéolaire. Est-ce que l'opacité est vraiment homogène, ou bien est-ce qu'elle correspond à la confluence d'opacités arrondies (nodulaires), linéaires (réticulaires) ou à une combinaison des deux (réticulo-nodulaires) ? L'opacité pulmonaire montrée en figure 3.2 peut au premier abord apparaître homogène. Cependant, une analyse précise montre qu'elle est constituée de la confluence de multiples petites opacités dans l'ensemble des champs pulmonaires. C'est un exemple de miliaire tuberculeuse.

## Quelle est la distribution des opacités anormales ?

La pneumonie franche lobaire aiguë intéresse de façon homogène un lobe ou un segment pulmonaire (figures 3.3 et 3.4). Des pneumonies provoquées par de nombreux agents infectieux dont le pneumocoque peuvent intéresser plusieurs lobes ou plusieurs segments, mais la visualisation de condensations multiples segmentaires ou sous-segmentaires doit faire suspecter une cause non infectieuse.

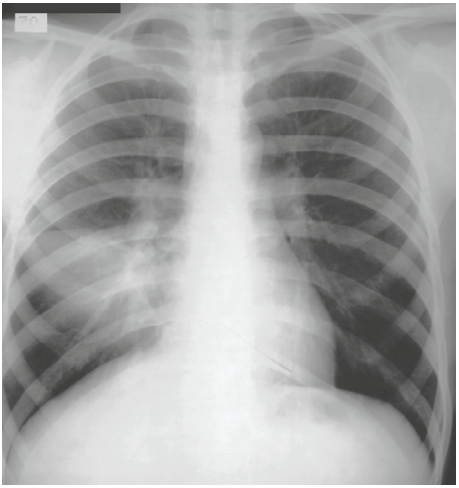

**Figure 3.3. Pneumonie à pneumocoque du lobe moyen.** Le bord supérieur de la condensation est bien limité par la petite scissure. Le bord droit du cœur n'est plus visualisé du fait de la localisation antérieure de la condensation du lobe moyen. On ne voit pas de signe du bronchogramme aérique, ce qui se produit en cas de pneumopathie à pneumocoque à d'autres germes (en particulier staphylocoques et à Gram négatif) lorsque l'exsudat remplit alvéoles et bronches.

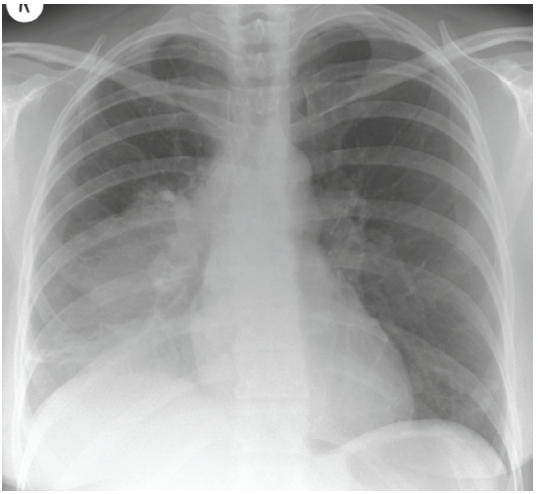

**Figure 3.4. Pneumonie à pneumocoque du lobe inférieur droit.**
Le bord droit du cœur est bien visible. La limite supérieure de la condensation est difficile à individualiser clairement, et l'hémicoupole diaphragmatique droite est effacée.

■ Si les opacités sont principalement périphériques, il faut penser à la pneumopathie à éosinophiles (figure 3.5). Le diagnostic est aisé s'il y a une éosinophilie sanguine, mais celle-ci peut manquer et une biopsie est alors nécessaire.

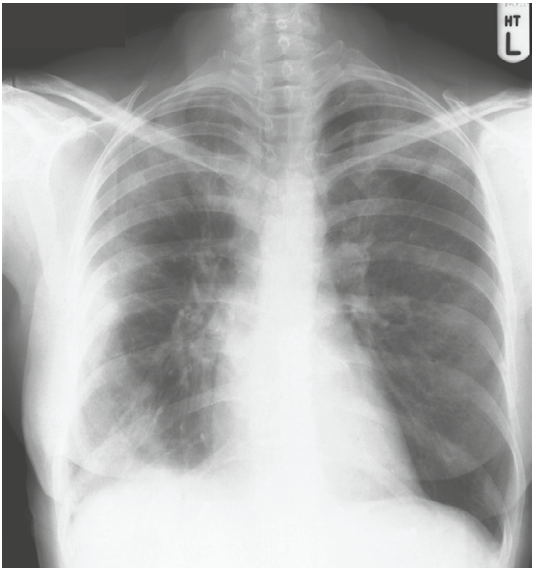


**Figure 3.5. Pneumopathie à éosinophiles plus marquée à droite mais à localisation périphérique.**

- D'autres causes inflammatoires peuvent provoquer des condensations multiples. La figure 3.6 est un exemple de bronchiolite oblitérante avec organisation pneumonique, une maladie inflammatoire qui peut également se présenter cliniquement comme une pneumonie.
- Ces deux affections nécessitent un traitement corticoïde; c'est dire l'importance de distinguer les causes infectieuses des causes non infectieuses.
- La maladie de Wegener est une atteinte vasculaire caractérisée par des condensations multiples. Ces condensations s'excavent fréquemment (figure 3.7).
- Rarement, la sarcoïdose se présente sous la forme de condensations multiples comme sur la figure 3.8. La figure 3.9 montre des condensations, avec également des nodules.
- Les infiltrations tissulaires d'origine hématologique, lymphoproliférative ou tumorale solide doivent également être envisagées dans le diagnostic différentiel des condensations multisegmentaires.

***Risque d'erreur***

Il est important de penser aux causes non infectieuses en cas de condensations multiples. Une analyse précise du cliché radiographique permet de progresser pour arriver au diagnostic et permettra la mise en route d'un traitement adapté. Même si l'histoire clinique peut évoquer une origine infectieuse, il faut être vigilant en cas de non-réponse au traitement antibiotique.

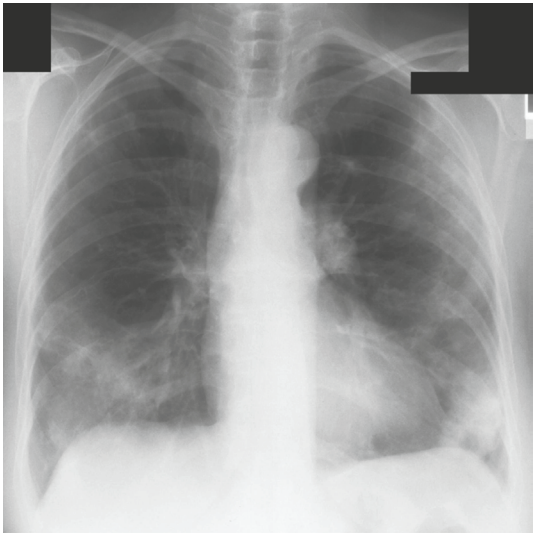

**Figure 3.6. Bronchiolite oblitérante avec organisation pneumonique.**
Le diagnostic a été suspecté quand l'analyse bactériologique a été négative et en raison de l'absence d'amélioration après antibiothérapie. Le diagnostic a été fait à la biopsie.

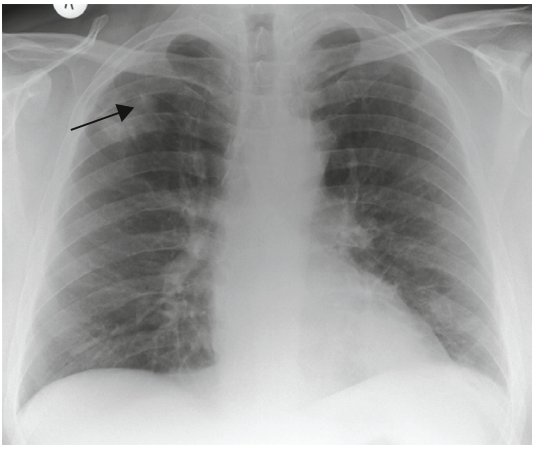

**Figure 3.7. Maladie de Wegener.**
Les lésions intéressent le lobe supérieur droit et le lobe inférieur gauche. Il y a un début d'excavation au sein des opacités lobaires supérieures droites.

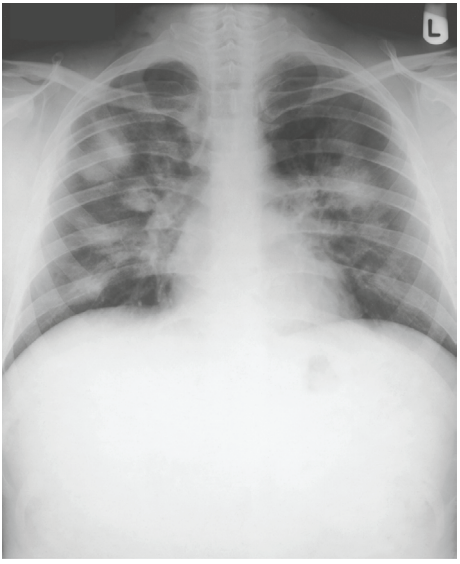


**Figure 3.8. Sarcoïdose caractérisée par des condensations segmentaires multiples.**

**Figure 3.9. Sarcoïdose caractérisée par une atteinte nodulaire et des zones de condensation.**
Les adénopathies hilaires bilatérales constituent un argument majeur pour le diagnostic.

D'autres aspects radiographiques à reconnaître sont les suivants.

- L'œdème pulmonaire a une distribution périhilaire caractéristique en ailes de papillon (figure 3.10).
- Les condensations pulmonaires bilatérales principalement basales doivent faire penser au diagnostic de pneumonie d'inhalation. Une perte de volume peut y être associée du fait d'une obstruction bronchique par inhalation.

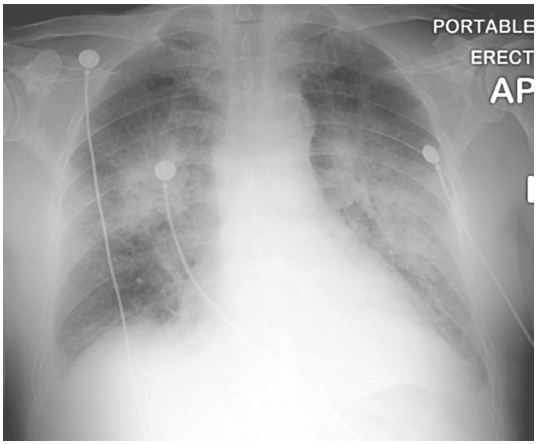


**Figure 3.10. Œdème pulmonaire.**
Opacités en aile de papillon.

■ L'hémorragie alvéolaire est généralement périhilaire, mais cet aspect peut être absent, comme sur l'exemple montré en figure 3.11 (condensation bilatérale extensive). On notera qu'on ne voit pas le signe du bronchogramme aérique puisque le sang a comblé à la fois les alvéoles et les bronches.

Au contraire :

■ Il n'y a pas d'aspect radiographique particulier pour la condensation bilatérale dans l'exemple de protéinose alvéolaire montré en figure 3.12. C'est la même chose

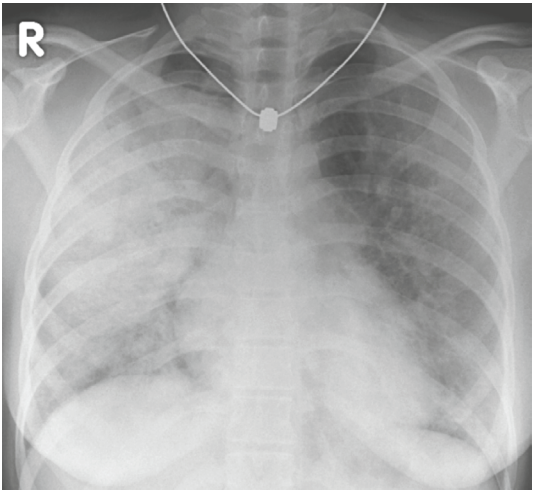


**Figure 3.11. Hémorragie alvéolaire extensive chez un patient porteur d'une hémosidérose pulmonaire idiopathique.**

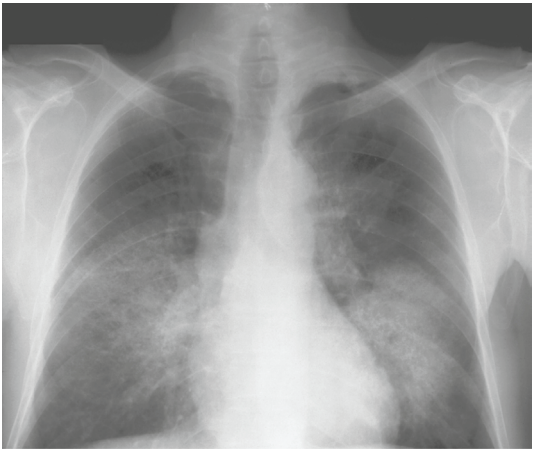

**Figure 3.12. Protéinose alvéolaire.**

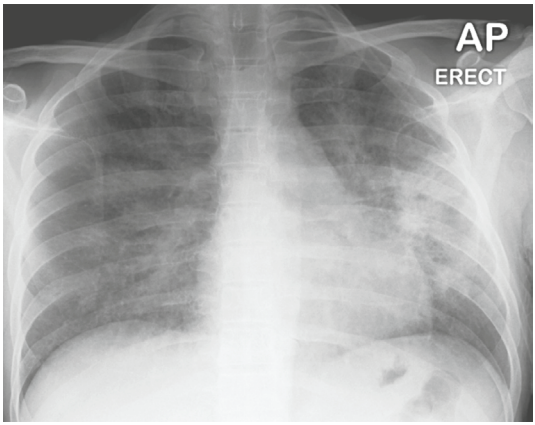


**Figure 3.13. Pneumocystose pulmonaire chez un patient ayant un syndrome d'immunodéficience acquise (sida) se manifestant par une condensation bilatérale extensive.**

dans la majorité des cas de pneumocystose (figure 3.13) et de carcinome bronchioloalvéolaire (figure 3.14). La condensation montrée sur la figure 3.15 chez un patient atteint d'un syndrome de détresse respiratoire de l'adulte n'est pas spécifique.

**Figure 3.14. Condensation au cours d'un carcinome bronchioloalvéolaire.**

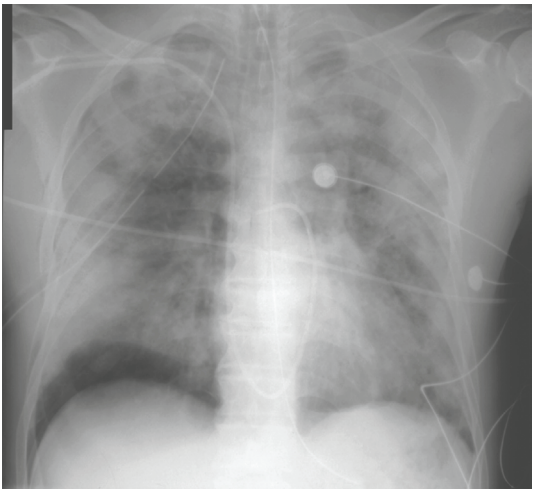

**Figure 3.15. Syndrome de détresse respiratoire de l'adulte.**
On visualise une sonde de Swan-Ganz, une sonde d'aspiration gastrique et une sonde d'intubation, un drain thoracique et les fils du scope.

***Point clinique***

La leçon que l'on peut tirer des quatre derniers cas est que la condensation pulmonaire peut être la conséquence de multiples maladies qu'il est parfois impossible à distinguer.

## Quelle est la densité de l'opacité ?

La condensation est parfois de densité basse, mais le plus souvent elle est d'une densité moyenne car les alvéoles sont remplies par du liquide organique, un contenu cellulaire, un matériel infectieux ou un mélange de ces contenus. Les opacités de haute densité sont rarement visualisées en dehors des corps étrangers inhalés radio-opaques (voir « Point clinique »).

***Point clinique***

Un homme d'âge moyen, alcoolique chronique, est hospitalisé pour un sepsis grave et une pneumonie. Il a une condensation du lobe moyen et du lobe inférieur sans signe du bronchogramme aérique et on voyait une opacité calcifiée d'environ 1 $cm^2$ dans la partie moyenne du poumon droit. Une fibroscopie bronchique a permis de retrouver le corps vertébral d'un petit animal (probablement un lapin) au sein de la bronche intermédiaire. Ce patient a rapidement guéri en dehors du fait qu'on a retrouvé des *Actinomyces* dans le liquide d'aspiration bronchique. Il n'avait aucun souvenir d'avoir inhalé un os de lapin.

Lorsque la condensation est excavée, on doit évoquer un germe particulier (staphylocoque, mycobactérie, bacille à Gram négatif [figures 3.16 et 3.17]), une obstruction bronchique avec excavation distale (compliquant un carcinome bronchique [figure 3.18] ou un corps étranger), ou un autre processus pathologique tel qu'un abcès pulmonaire (figure 3.19) ou un infarctus pulmonaire excavé.

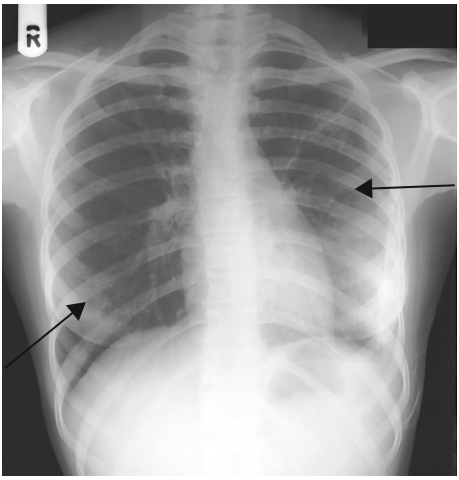


**Figure 3.16. Condensations bilatérales.**
Plusieurs d'entre elles sont en cours d'excavation (flèches). Il s'agissait d'une pneumonie à staphylocoque.

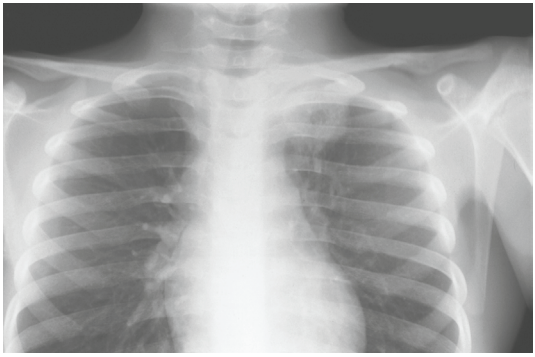

**Figure 3.17. La condensation apicale est nettement excavée.**
Elle correspondait à l'évolution d'une tuberculose.

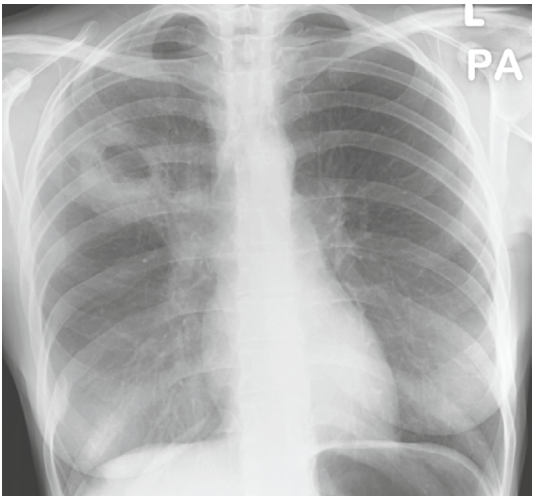


**Figure 3.18. Carcinome épidermoïde excavé.**

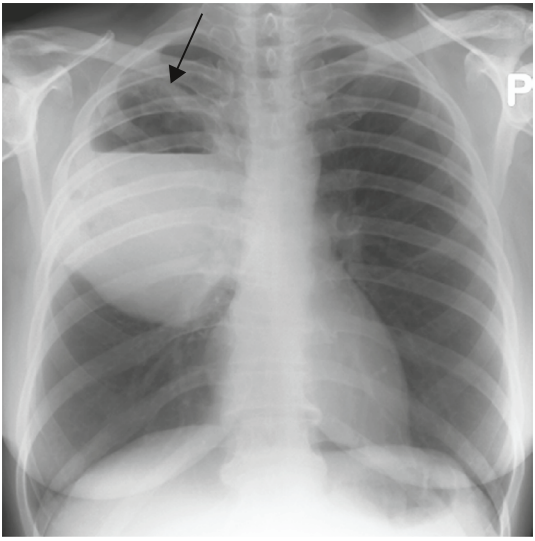


**Figure 3.19. Abcès pulmonaire.**
Notez la paroi épaissie de la partie supérieure (flèche).

## Y a-t-il un signe du « bronchogramme aérique » ?

Le signe du bronchogramme aérique est expliqué par les bronches qui restent normalement aérées au sein d'un poumon condensé. Ces bronches aérées font penser aux branches d'un arbre après la chute des feuilles en automne. La figure 3.20 montre un exemple de signe du bronchogramme aérique.

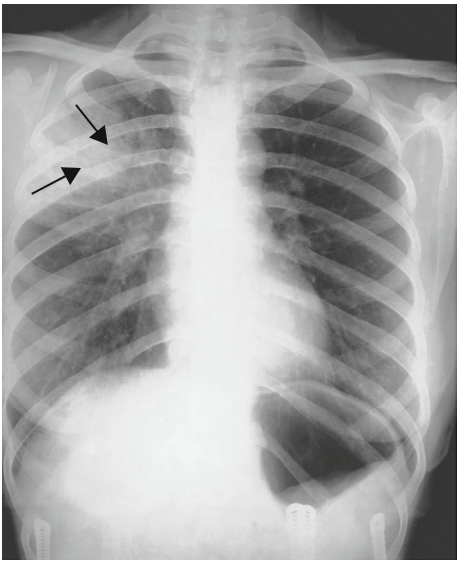

**Figure 3.20. Le signe du bronchogramme aérique (flèches) est bien visible au sein de cette condensation du segment postérieur du lobe supérieur droit au cours d'une pneumonie à pneumocoque.**

***Point clinique***

La présence ou l'absence d'un signe du bronchogramme aérique est un signe important pour avancer dans la recherche de la cause. Lorsqu'il n'est pas visualisé, cela signifie que les bronches sont pleines du même matériel que celui qui a comblé les alvéoles. L'absence du signe du bronchogramme aérique au cours d'une condensation volumineuse doit faire évoquer un processus infectieux avec des sécrétions importantes qui remplissent les bronches. Des exemples classiques en sont la pneumonie à pneumocoque (voir figure 3.3, page 51) ou à staphylocoque, ou bien une condensation associée à une obstruction bronchique proximale – cancer bronchique, corps étranger, inhalation, etc. (figures 3.21 et 3.22).

## Est-ce qu'il y a d'autres signes radiographiques d'intérêt ?

Il faut chercher d'autres anomalies telles que des adénopathies, des lésions osseuses (figure 3.23) et un épanchement pleural.

***Point clinique***

Un épanchement pleural unilatéral associé à une condensation doit faire évoquer une maladie tumorale sous-jacente ou un empyème en formation. Dans les deux cas, il est nécessaire de réaliser une échographie ou un scanner et de procéder à une ponction avec ou sans biopsie pleurale.

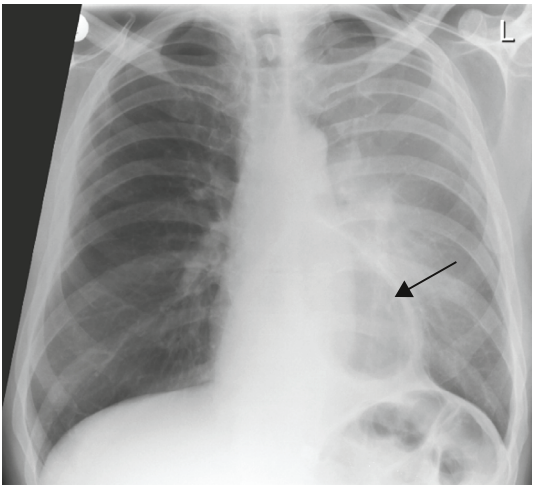


**Figure 3.21. Condensation du lobe supérieur gauche (avec une atélectasie partielle).**
Il n'y a pas de signe du bronchogramme aérique. Il existe une volumineuse hernie hiatale (flèche). Il s'agissait d'une pneumonie d'inhalation avec obstruction de la bronche lobaire supérieure gauche.

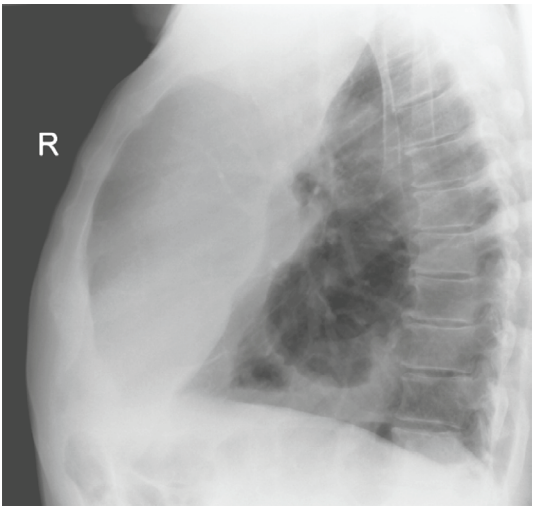


**Figure 3.22. Cliché de profil correspondant à la figure 3.21.**

## Y a-t-il une perte de volume associée ?

Si c'est le cas, il faut d'emblée chercher une affection tumorale sous-jacente et réaliser rapidement une fibroscopie bronchique et d'autres examens complémentaires. Passons maintenant au diagnostic différentiel des atélectasies pulmonaires.

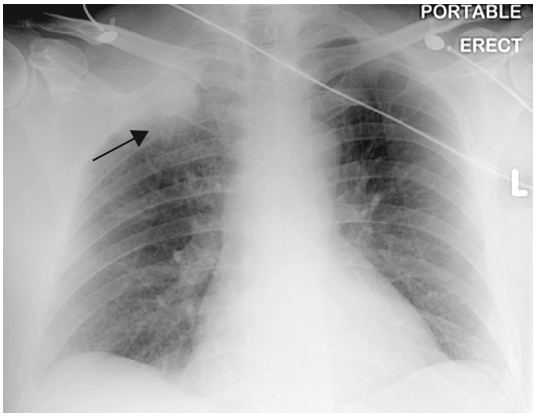


**Figure 3.23. Syndrome de Pancoast-Tobias avec lyse des première et deuxième côtes.**

## Atélectasies

Une importante partie de cette section repose sur l'exposé de plusieurs exemples d'atélectasies lobaires. Étudiez-les régulièrement afin d'apprendre à les reconnaître. De plus, les points suivants sont particulièrement importants.

- En cas d'atélectasie lobaire complète, le lobe peut ne plus être visible à la radiographie. La figure 3.24 en montre un exemple. Un carcinome bronchique obstruant la bronche a provoqué une atélectasie totale du lobe supérieur droit qui n'est plus visible. Dans ce cas, le diagnostic doit être fait sur les signes radiographiques associés.

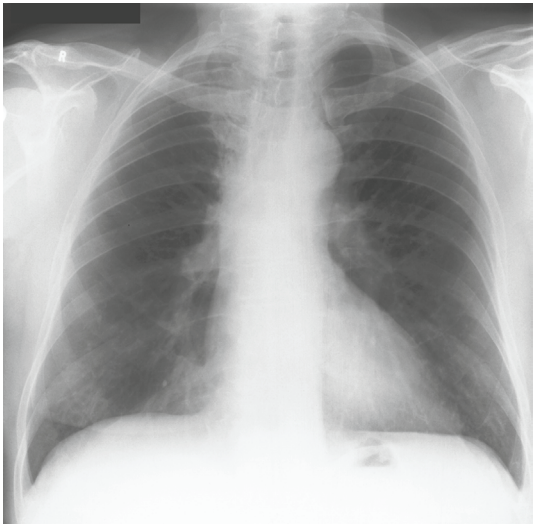

**Figure 3.24. Atélectasie complète du lobe supérieur droit.**

■ L'atélectasie complète du lobe inférieur gauche se traduit pour sa part presque toujours par une ligne rétrocardiaque et la visualisation de cette ligne doit faire chercher une perte de volume de ce lobe (figure 3.25).

■ Un cliché de profil peut être particulièrement utile pour confirmer les atélectasies complètes, notamment du lobe moyen et de la lingula (voir figures 3.34 et 3.36, pages 69 et 70). Dans d'autres cas, cependant, ce cliché est peu utile, notamment pour les lobes inférieurs (figure 3.26).

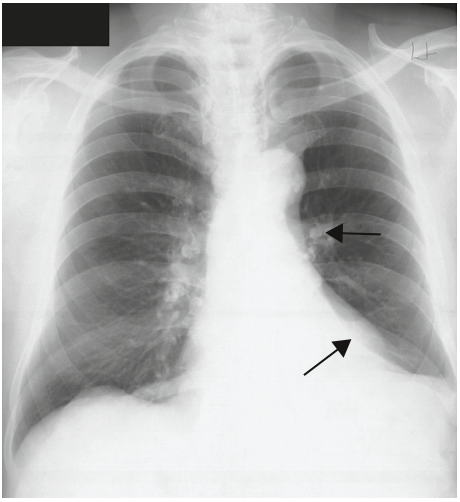

**Figure 3.25. Atélectasie du lobe inférieur gauche.** La ligne caractéristique rétrocardiaque est bien vue (flèche). Le déplacement vers le bas d'adénopathies hilaires calcifiées post-tuberculeuses (flèche) témoigne également de l'atélectasie.

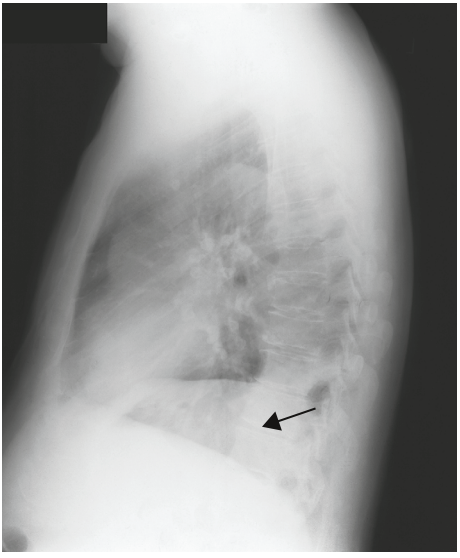

**Figure 3.26. Cliché de profil correspondant à la figure 3.25.** Les signes du collapsus lobaire inférieur gauche sont discrets, mais il faut noter la surélévation de l'hémicoupole diaphragmatique et l'opacité en projection des corps vertébraux (flèche).

## Signes radiographiques d'atélectasie

Trois catégories de signes radiographiques permettent de reconnaître une atélectasie lobaire :

- l'opacité qui résulte du lobe anormal lui-même. Comme on l'a vu, ce signe peut être peu utile si la perte de volume lobaire est complète ;
- la modification des lignes et limites normales. Les lignes normales silhouettant les structures anatomiques peuvent être effacées si une atélectasie non aérée s'adosse à ces structures. Par exemple, la partie interne de la coupole diaphragmatique peut ne plus être visualisée en cas de collapsus lobaire inférieur (voir figures 3.37 et 3.38, page 71). De même, le bord du cœur peut être effacé en cas d'atélectasie lobaire moyenne ou lingulaire (voir figures 3.32, 3.33 et 3.35, pages 68–70), et la ligne paravertébrale peut être effacée en cas de collapsus lobaire inférieur (voir figures 3.37 et 3.38, page 71). Il en est de même pour l'arc supérieur droit en cas de collapsus lobaire supérieur, comme on le voit sur la figure 3.24 ;
- le déplacement des structures normales. Le hile est attiré vers le bas par le collapsus lobaire inférieur et vers le haut par le collapsus lobaire supérieur.

***Parole de sage***

Exemples de déplacement des structures normales

- Lorsque le lobe moyen perd du volume, la grande scissure et la petite scissure se rapprochent, même si la grande scissure se déplace plus (voir figure 3.33, page 69). On peut noter un discret déplacement vers le bas du hile, mais lorsque le hile est nettement déplacé, cela traduit généralement une atélectasie du lobe moyen et du lobe inférieur droit, généralement secondaire à une obstruction de la bronche intermédiaire.
- On peut noter une ascension de l'hémidiaphragme en cas d'atélectasie lobaire (voir figures 3.31 et 3.38, pages 68 et 71).
- Les structures médiastinales peuvent être attirées vers une volumineuse perte de volume, notamment en cas de collapsus pulmonaire complet (figure 3.27). Ce signe est très important puisque c'est lui qui permet de distinguer une atélectasie pulmonaire complète d'un épanchement pleural massif, tous deux responsables d'un poumon blanc (voir chapitre 5).

## Exemples d'atélectasie lobaire

### Lobe supérieur droit

Le collapsus complet (voir figure 3.24, page 63) se traduit par un effacement de l'arc supérieur droit et une ascension du hile droit. Le lobe n'est plus visible. Plus fréquemment, l'atélectasie est incomplète et l'aspect du lobe anormal est une bascule antéro-interne, comme cela est montré sur la figure 3.28.

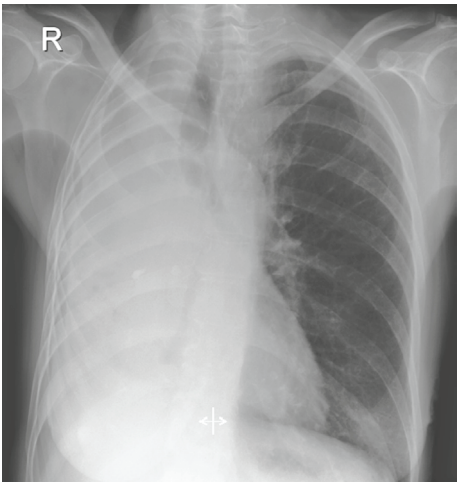


**Figure 3.27. Collapsus pulmonaire droit complet sur un cancer bronchique primitif.** Le déplacement du médiastin est évident et la trachée est nettement attirée du côté anormal.

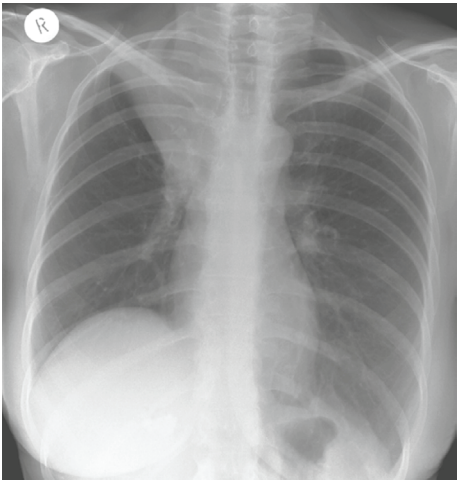


**Figure 3.28. Collapsus lobaire supérieur droit partiel.**

## Lobe supérieur gauche

Le collapsus lobaire supérieur gauche est généralement facile à reconnaître car le lobe supérieur gauche perd du volume (figure 3.29) et il est rare qu'il ne soit plus visible. Il faut noter dans la figure 3.29 que le lobe atélectasié est moins opaque du haut vers le bas. Cela correspond simplement au fait que l'épaisseur pulmonaire est différente en fonction de la hauteur. La figure 3.30 illustre le cliché de profil correspondant à la figure 3.29 et montre le déplacement antérieur de la

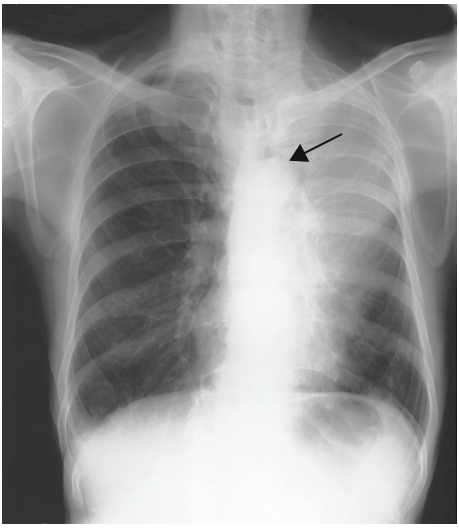

**Figure 3.29. Atélectasie lobaire supérieure gauche (flèche).**

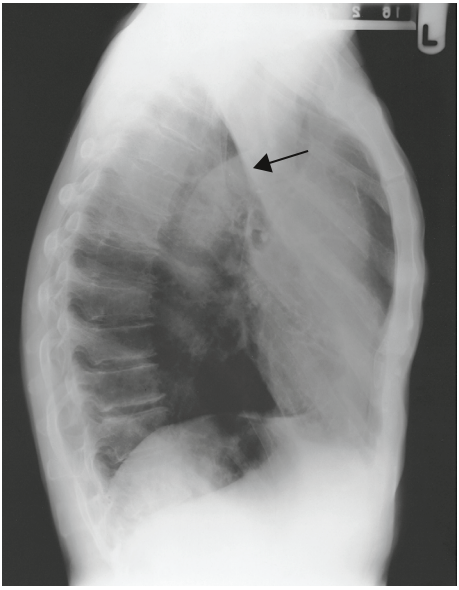


**Figure 3.30. Cliché de profil correspondant à la figure 3.29 ; déplacement antérieur de la grande scissure (flèche).**

grande scissure. En figure 3.31, le collapsus est moins marqué et l'opacité correspondante est donc plus étendue. Il faut encore souligner l'aspect en virgule que réalise le poumon aéré autour du bouton aortique (flèches sur les figures 3.29 et 3.31). C'est la conséquence d'une hernie du poumon droit de l'autre côté de la ligne médiane – un autre exemple de déplacement des structures normales.

## Lobe moyen

La figure 3.32 montre un lobe moyen droit dense avec une perte de volume minime. À l'opposé, le très discret effacement du bord droit du cœur provoqué

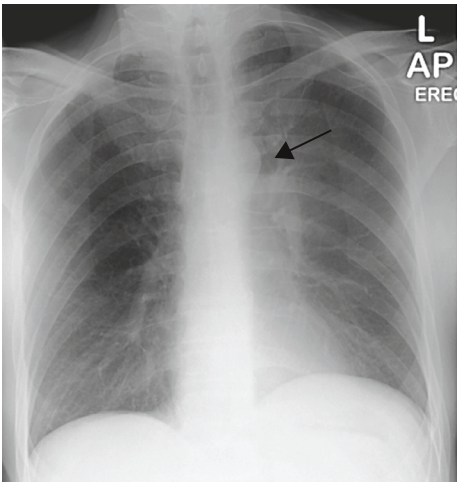


**Figure 3.31. Atélectasie lobaire supérieure gauche avec une ascension de l'hémidiaphragme.** Notez l'aspect en virgule du poumon aéré (flèche) déjà signalé dans le texte.

**Figure 3.32. Condensation lobaire moyenne.**

par le collapsus lobaire moyen quasi complet montré en figure 3.33, difficile à visualiser, démontre encore la nécessité d'examiner très attentivement le lobe moyen sur le cliché de face. La figure 3.34 illustre ce propos par le cliché de profil correspondant qui est complètement anormal.

**Figure 3.33. Atélectasie lobaire moyenne.**
Les anomalies sont très discrètes avec un petit effacement du bord droit du cœur.

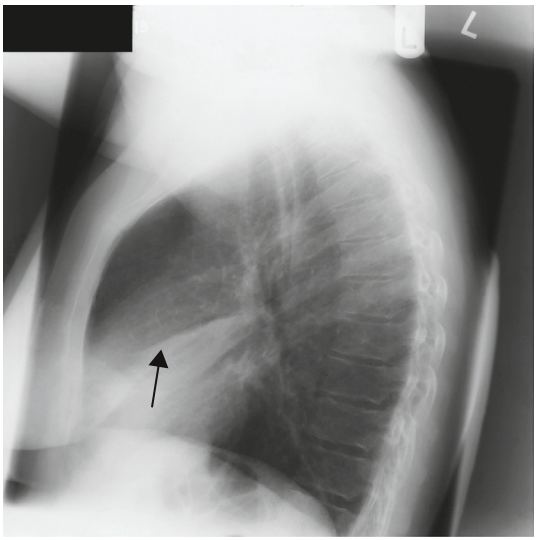


**Figure 3.34. Atélectasie lobaire moyenne sur le cliché de profil du patient de la figure 3.33 (flèche).**
Notez le déplacement vers le bas de la petite scissure et vers le haut de la grande scissure.

## Lingula

L'atélectasie complète de la lingula est encore plus difficile à voir sur le cliché de face (figure 3.35). La discordance avec le cliché de profil (figure 3.36) est souvent très nette.

## Lobe inférieur droit

La figure 3.37 est un exemple d'atélectasie complète du lobe inférieur droit. L'aspect caractéristique en « forme de voile » est évident. L'attraction vers le bas

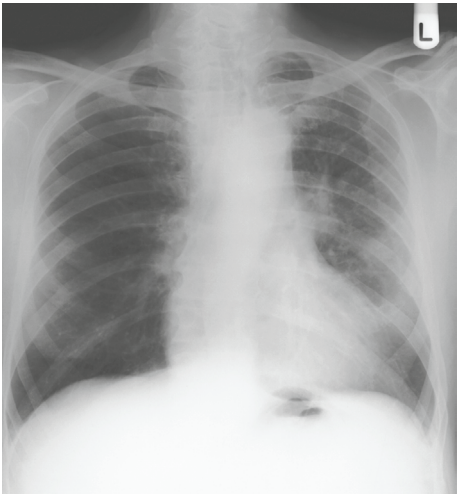


**Figure 3.35. Collapsus lingulaire – cliché de face.**

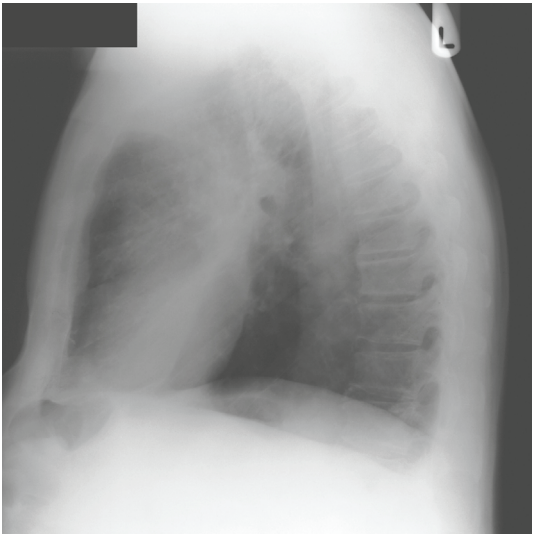


**Figure 3.36. Collapsus lingulaire – cliché de profil.**

du hile droit est marquée. De plus, la ligne paravertébrale droite et la partie interne de la coupole diaphragmatique droite sont effacées par le poumon non aéré.

## Lobe inférieur gauche

La figure 3.38 est un exemple de collapsus lobaire inférieur gauche. Le hile gauche a presque complètement disparu derrière la silhouette cardiaque. L'hémicoupole diaphragmatique gauche et la ligne paravertébrale sont effacées et l'ascension du diaphragme se traduit par l'ascension de la poche à air gastrique.

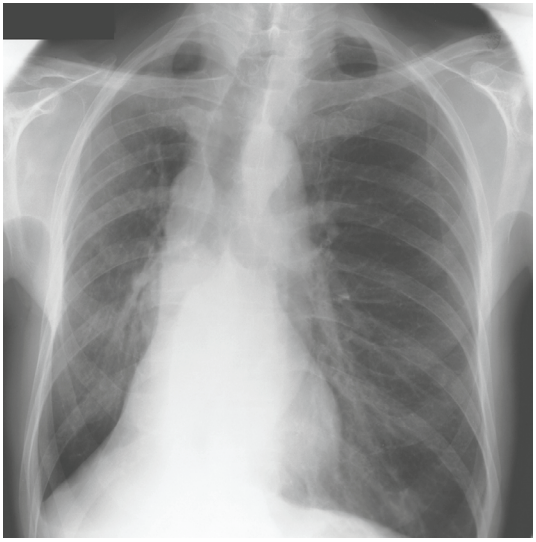

**Figure 3.37. Collapsus lobaire inférieur droit.**

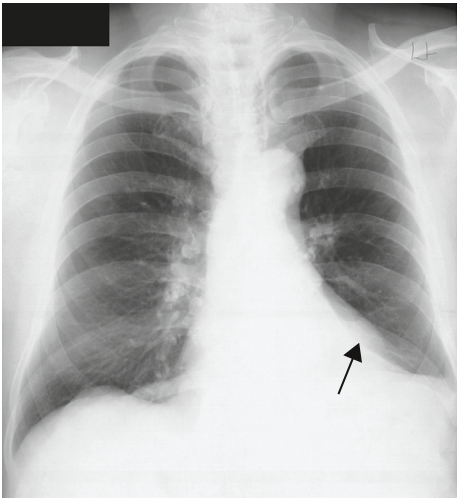

**Figure 3.38. Collapsus lobaire inférieur gauche visualisé sous la forme d'une ligne anormale (flèche).**

## Excavation

L'aspect radiologique d'une excavation est dû à des remaniements nécrotiques au sein d'une zone pulmonaire condensée. Cela explique que la cavité a généralement des parois épaissies, ce qui permet de la distinguer des images kystiques aux parois fines qui seront abordées dans le chapitre suivant.
De nombreux processus pathologiques pulmonaires peuvent évoluer vers l'excavation. Nous en avons déjà vu un grand nombre d'exemples (voir figures 3.16 à 3.19, pages 59–60).

***Point clinique***

**Lorsqu'on observe une excavation au sein d'une condensation pulmonaire, on doit envisager plusieurs origines infectieuses : staphylocoques, mycobactéries, micro-organismes à Gram négatif et parfois pneumocoques.**

Plusieurs exemples d'autres causes d'excavations sont présentés ci-après, avec la description des signes spécifiques en rapport avec chaque pathologie.

### Tuberculose

La tuberculose post-primaire est caractérisée par la fréquence des excavations, même si on peut également observer des excavations en cas de primo-infection (voir figure 3.17, page 59). La tuberculose post-primaire est plus fréquente au niveau des segments apicaux et postérieurs des poumons, mais elle peut atteindre les lobes supérieurs et inférieurs.

***Parole de sage***

**La topographie apicale préférentielle des lésions tuberculeuses est expliquée par le rapport ventilation/perfusion caractéristique des différents segments pulmonaires. Les mycobactéries se développent surtout dans les zones bien ventilées mais moins perfusées. Ces caractéristiques sont celles des régions apicales des lobes supérieurs et inférieurs. Ce point est illustré par la chauve-souris qui vit la plupart du temps la tête en bas. Chez cet animal, les bases pulmonaires sont le site le plus fréquent d'infection à mycobactéries. C'est également pour cette raison qu'avant l'utilisation des antibiotiques, la chirurgie de réduction pulmonaire (pneumothorax thérapeutique, thoracoplastie et plombage ; voir figure 7.12, page 153), qui avait pour objectif de diminuer la ventilation dans les zones atteintes, pouvait être efficace.**

La tuberculose post-primaire est également caractérisée par d'importantes lésions fibreuses. Ainsi, l'aspect radiographique est généralement assez caractéristique avec fibrose apicale bilatérale, distorsion pulmonaire et excavation (figure 3.39).

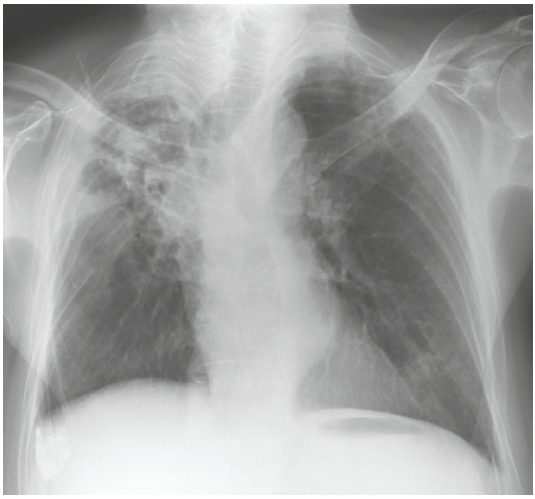

**Figure 3.39. Réactivation d'une tuberculose avec infiltrats apicaux bilatéraux, distorsion pulmonaire et épaississements pleuraux.**
Une excavation est visualisée à droite.

Il existe cependant d'autres infections qui peuvent se présenter de façon comparable et qui seront abordées dans le chapitre suivant.

## Aspergillome

Le dépôt mycélien d'*Aspergillus*, parfois appelé mycétome, constitue une infection opportuniste. *Aspergillus* se développe typiquement dans une cavité tuberculeuse ancienne, mais peut en fait coloniser une région pulmonaire détruite pour une autre raison. Par exemple, on peut observer des aspergillomes au sein de cavités de sarcoïdose chronique.

***Point clinique***

À l'époque des grandes endémies tuberculeuses, on savait bien qu'*Aspergillus* ne colonisait pas des cavités tuberculeuses actives, champignons et mycobactéries ne faisant pas bon ménage.

L'aspect typique de l'aspergillome est celui d'une cavité remplie par une opacité arrondie qui représente l'amas mycélien. Cette image correspond au signe classique du ménisque qui est illustré sur la figure 3.40. La croissance aspergillaire peut également se traduire par un épaississement pleural apical en regard de la cavité colonisée. Cet épaississement pleural peut parfois être très marqué.

## Abcès pulmonaire primitif

L'abcès pulmonaire primitif est devenu rare depuis l'utilisation des antibiotiques. Il est généralement associé à une obstruction bronchique d'origine tumorale ou

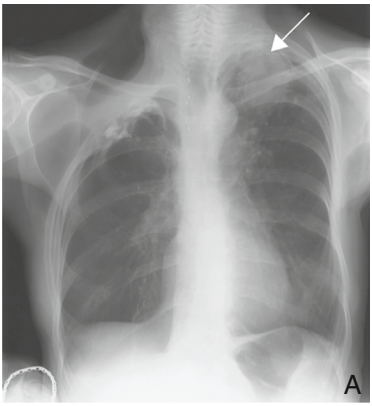


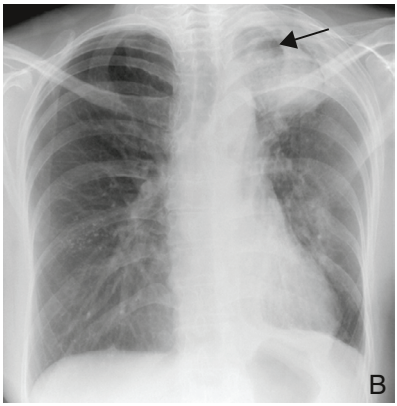


**Figure 3.40. a, b. Aspergillome de l'apex gauche.**
La flèche montre le signe du ménisque qui correspond à l'accumulation d'amas mycélien au sein de la cavité. On remarque également, dans la figure a, les antécédents de thoracoplastie droite et les importantes calcifications pleurales séquellaires d'un empyème pulmonaire.

peut être observé chez des sujets alcooliques chroniques ou bien présentant un mauvais état dentaire. Différents agents peuvent être impliqués dans la formation d'abcès pulmonaires, comme les *Actinomyces*. L'exemple fourni en figure 3.19 (page 60) était provoqué par une affection à gonocoque.

## Abcès pulmonaires multiples

La figure 3.41 montre de multiples abcès pulmonaires qui correspondent à des métastases septiques hématogènes d'un foyer infectieux pelvien. La plus volumineuse lésion est excavée.

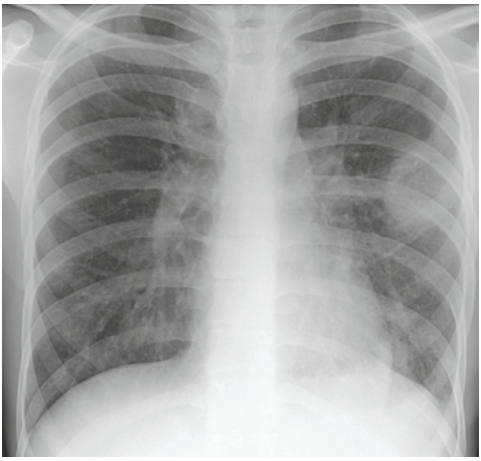

**Figure 3.41. Abcès pulmonaires multiples.**

La figure 3.42 montre le cliché radiographique d'un homme atteint d'une staphylococcie pulmonaire extensive dans les suites d'une grippe. Le malade a récupéré et les examens radiographiques à distance ont révélé de multiples calcifications micronodulaires disséminées (voir chapitre 4).
La figure 3.43 illustre une tuberculose agressive chez une femme immunodéprimée à cause d'une chimiothérapie pour un cancer du sein. On visualise également des métastases osseuses costales.

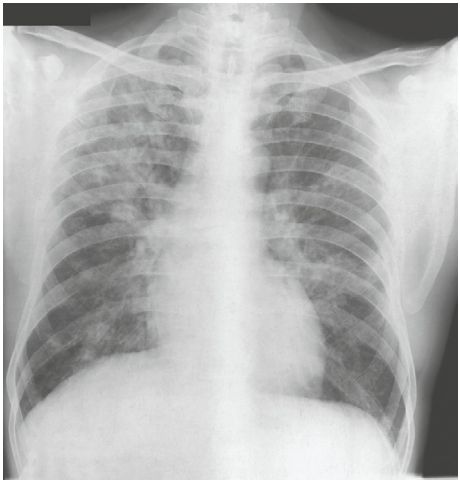

**Figure 3.42. Staphylococcie pulmonaire dans les suites d'une grippe.**

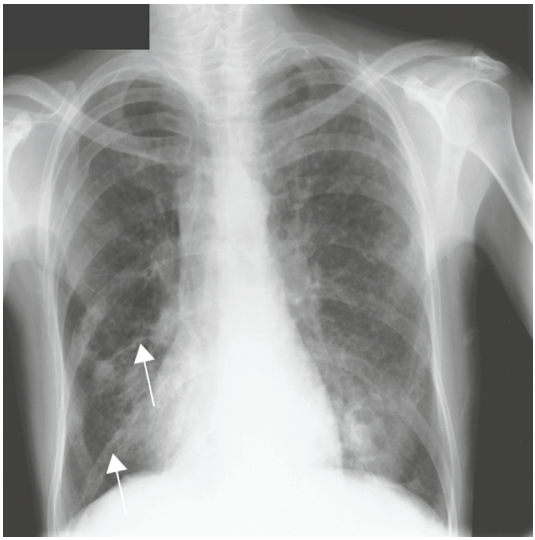

**Figure 3.43. Tuberculose rapidement évolutive chez une femme immunodéprimée par une chimiothérapie pour cancer du sein.**
Notez les métastases osseuses costales (flèches).

## Nécrose centrale

La nécrose centrale survient dans de nombreuses autres circonstances pathologiques comme l'infarctus pulmonaire, les nodules rhumatoïdes (figure 3.44) et les masses de fibrose observées au cours des silicoses (figure 3.45).

**Figure 3.44. Nodules rhumatoïdes excavés.**

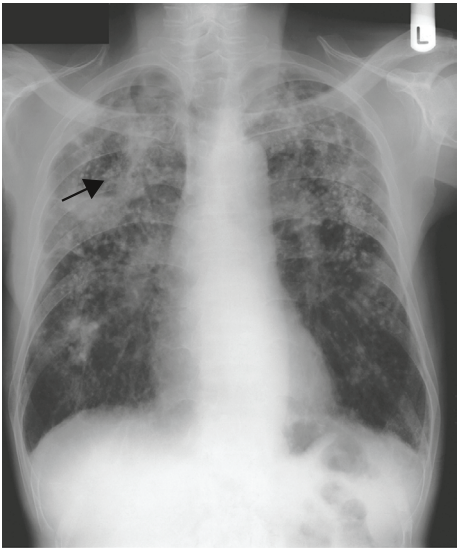


**Figure 3.45. Association d'une silicose et d'une polyarthrite rhumatoïde chez un mineur définissant le syndrome de Caplan (voir chapitre 4).**
Il existe une excavation au sein des nodules confluents (flèche).

## *Chapitre 3 – Check-list*

- On parle de consolidation lorsque le poumon est intéressé par un processus de comblement alvéolaire.
- La consolidation peut intéresser un seul lobe, un seul segment, ou être multilobaire ou multisegmentaire.
- Le comblement alvéolaire peut être provoqué par différents exsudats ou transsudats ; c'est la raison pour laquelle des pathologies très diverses peuvent se traduire par un même aspect radiographique. Il faut donc chercher d'autres signes radiographiques aptes à préciser le diagnostic différentiel.
- Le bronchogramme aérique est provoqué par l'aération persistante de voies aériennes au sein d'un parenchyme condensé. Il n'est pas retrouvé lorsque le processus pathologique intéresse également les voies aériennes.
- Il est fréquent de passer à côté du diagnostic de collapsus pulmonaire non seulement parce que l'image radiologique est subtile, mais aussi parce qu'il faut bien connaître les autres petits signes.
- Deux groupes de signes radiologiques sont utiles pour identifier une perte de volume pulmonaire et ils doivent être cherchés systématiquement :
- déplacement des structures normales ;
- disparition de lignes ou d'opacités normales.
- Les images excavées sont un bon exemple d'anomalie radiographique caractérisée par un diagnostic différentiel spécifique.

CHAPITRE

4

# Infiltrats pulmonaires, lésions nodulaires, images kystiques et calcifications

## PLAN DU CHAPITRE


- Termes utilisés pour décrire les opacités pulmonaires anormales
  - Opacités nodulaires
  - Opacités mal limitées
  - Opacités linéaires et tubulaires
  - Opacités réticulo-nodulaires
  - Images kystiques de petite taille – aspect en « rayon de miel » ou en « nid d'abeille »
  - Images kystiques de grande taille
  - Lignes septales interstitielles ou lignes de Kerley B
- Localisation des opacités pulmonaires
  - Atteinte centrale avec respect relatif des zones apicales et basales
  - Atteinte diffuse
  - Atteinte basale prédominante
  - Atteinte périhilaire
  - Atteinte prédominante aux sommets (l'astérisque signale l'association à une perte de volume pulmonaire et à de la fibrose)
- Autres types d'atteinte interstitielle
  - Opacités multiples mal limitées
  - Aspect en « rayon de miel » ou en « nid d'abeille »
  - Images en « lâcher de ballons »
- Nodule pulmonaire solitaire
- Calcifications pulmonaires diffuses


*Maîtriser la radiographie du thorax*
© 2014, Elsevier Masson SAS. Tous droits réservés

Au cours du chapitre précédent, nous avons montré les relations existantes entre le syndrome de comblement alvéolaire radiographique et le processus pathologique de consolidation. Nous avons montré qu'une analyse systématique permettait d'améliorer le diagnostic différentiel en cherchant des clés à partir de l'image anormale. Dans ce chapitre, nous continuons à décrire différentes opacités pulmonaires anormales et à décrire leur diagnostic étiologique. Ce chapitre se concentre sur les infiltrats pulmonaires, les lésions nodulaires, les images kystiques et les calcifications. Toutes ces images pulmonaires anormales constituent un véritable défi diagnostique. Notre objectif principal est de décrire une analyse systématique permettant d'avancer dans le diagnostic étiologique. L'analyse systématique d'un infiltrat pulmonaire, par exemple, peut réduire le diagnostic étiologique à quelques possibilités, voire permettre dans de nombreux cas d'effectuer un diagnostic définitif.
Cette analyse systématique peut être décomposée en trois parties.

1. La première question à se poser est de savoir s'il y a effectivement un infiltrat pulmonaire. Ce peut être très difficile à déterminer lorsque l'infiltrat est discret et un aspect fondamental est l'analyse de la visibilité des structures vasculaires normales. Lorsque celles-ci ne sont pas visibles, le diagnostic d'infiltrat est très probable puisque cet infiltrat a la même atténuation que les structures bronchovasculaires, au contraire du poumon normal aéré.
2. Il faut ensuite analyser la morphologie de l'opacité pulmonaire anormale.
3. Enfin, il s'agit d'analyser la distribution des anomalies radiographiques.

Comme à l'habitude, cette analyse systématique ne permet pas d'obtenir un diagnostic précis dans tous les cas. Néanmoins, elle reste indispensable et elle doit également se servir d'autres signes :

- l'analyse du volume pulmonaire ;
- la recherche d'une cardiomégalie ;
- la recherche d'anomalies pleurales, osseuses ou médiastinales associées ;
- la recherche de signes pathognomoniques, par exemple la présence de lignes septales qui doit faire évoquer en première intention une insuffisance cardiaque ou une lymphangite carcinomateuse.

## Termes utilisés pour décrire les opacités pulmonaires anormales

Il est essentiel d'être clair quant aux termes utilisés pour décrire les opacités pulmonaires. Il faut utiliser des termes précis et se méfier de la terminologie imagée. Certains termes sont parfaitement définis et admis, tels que l'image en « rayon de miel » ou en « nid d'abeille », et peuvent être utilisés à condition de bien comprendre à quoi correspond cette description. Ainsi, l'identification d'un véritable aspect en « rayon de miel » permet de restreindre le diagnostic étiologique à relativement peu d'affections.

Les définitions suivantes sont largement établies et fondées sur des années de pratique clinique. Il est important de bien les connaître, de les utiliser à bon escient et d'éviter d'autres termes trop vagues qui ne permettent pas d'avancer vers le diagnostic étiologique.

## Opacités nodulaires

Ces images nodulaires doivent être bien limitées et on peut les distinguer en fonction de leur taille :

- opacités micronodulaires : c'est le terme consacré et il doit être préféré au synonyme « tête d'aiguille ». Ces opacités micronodulaires sont de petite taille, mesurant 1,5 mm de diamètre ou moins ;
- les opacités nodulaires sont plus volumineuses, jusqu'à 2 cm de diamètre ;
- les opacités macronodulaires mesurent plus de 2 cm de diamètre.

## Opacités mal limitées

C'est le terme qui caractérise les opacités dont les bords sont flous et ne peuvent être clairement délimités. Elles peuvent être rondes ou ovalaires, ou avoir des limites irrégulières et, dans ce cas, elles ressemblent à des condensations.

## Opacités linéaires et tubulaires

Les opacités linéaires peuvent être extrêmement fines, évoquant un cheveu, ou épaisses, mesurant jusqu'à 2 mm d'épaisseur, et correspondre aux lignes septales (voir ci-dessous) et aux éléments réticulaires des opacités réticulo-nodulaires. Dans son livre *Principles of Chest X-ray Diagnosis* (Londres, Butterworth, 1978), Simon décrit des opacités linéaires plus épaisses par l'expression d'« opacités en pâte dentifrice », et les opacités linéaires épaisses se terminant de façon arrondie par celle d'« opacité en doigts de gant » (figure 4.1). Ces termes restent utiles parce qu'ils sont spécifiques et que ces observations ne sont presque toujours faites qu'en cas de dilatation des bronches, cadre dans lequel ils correspondent à des bronches dilatées remplies de mucus. Les opacités tubulaires correspondent à deux lignes plus ou moins parallèles encadrant une zone transparente. Le terme « opacité en rails » peut être utilisé lorsque l'opacité a la taille, la localisation et l'orientation d'une structure qui pourrait correspondre à une bronche. Ce terme désigne donc une bronche aux parois épaissies.

## Opacités réticulo-nodulaires

Ce terme est utilisé pour décrire les opacités associant à différents degrés lignes et nodules. La composante nodulaire est généralement micronodulaire.

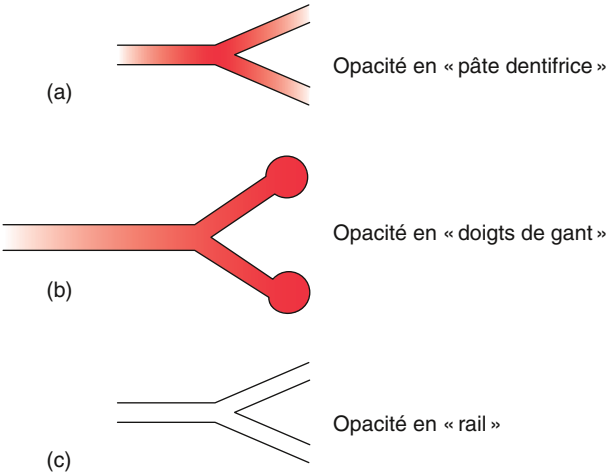


**Figure 4.1. Diagramme illustrant les opacités en « pâte dentifrice », en « doigts de gant » et les opacités tubulaires ou « en rails ».** (D'après Simon G. *Principles of Chest X-ray Diagnosis*, 4th edn, 1978. Butterworth, Londres.)

## Images kystiques de petite taille – aspect en « rayon de miel » ou en « nid d'abeille »

Ce terme est utilisé pour décrire des images kystiques à parois fines, mesurant chacune environ 1 cm de diamètre.

## Images kystiques de grande taille

Les images kystiques sont habituellement classées en fonction de leurs dimensions et de l'épaisseur de leur paroi. Les kystes bronchogéniques et les kystes parenchymateux congénitaux peuvent se présenter sous la forme de volumineuses images kystiques avec des parois fines.

Le mycétome se traduit généralement par une opacité excavée à parois épaisses. L'excavation d'une condensation peut se traduire par une image kystique de grande taille, mais sa paroi est généralement épaisse.

## Lignes septales interstitielles ou lignes de Kerley B (voir figure 4.2)

Il s'agit d'opacités linéaires horizontales de 1 à 3 mm d'épaisseur, généralement multiples. Elles sont particulièrement bien vues au-dessus des récessus costodiaphragmatiques et ces opacités septales ou interstitielles mesurent généralement de 1 à 2 cm de longueur. L'observation de telles anomalies est particulièrement utile au diagnostic étiologique puisqu'elles sont observées en cas d'insuffisance cardiaque gauche, de lymphangite carcinomateuse et de pneumoconiose des mineurs. Elles sont fréquemment décrites par le terme « lignes de Kerley B », mais je préfère le terme « lignes septales ».

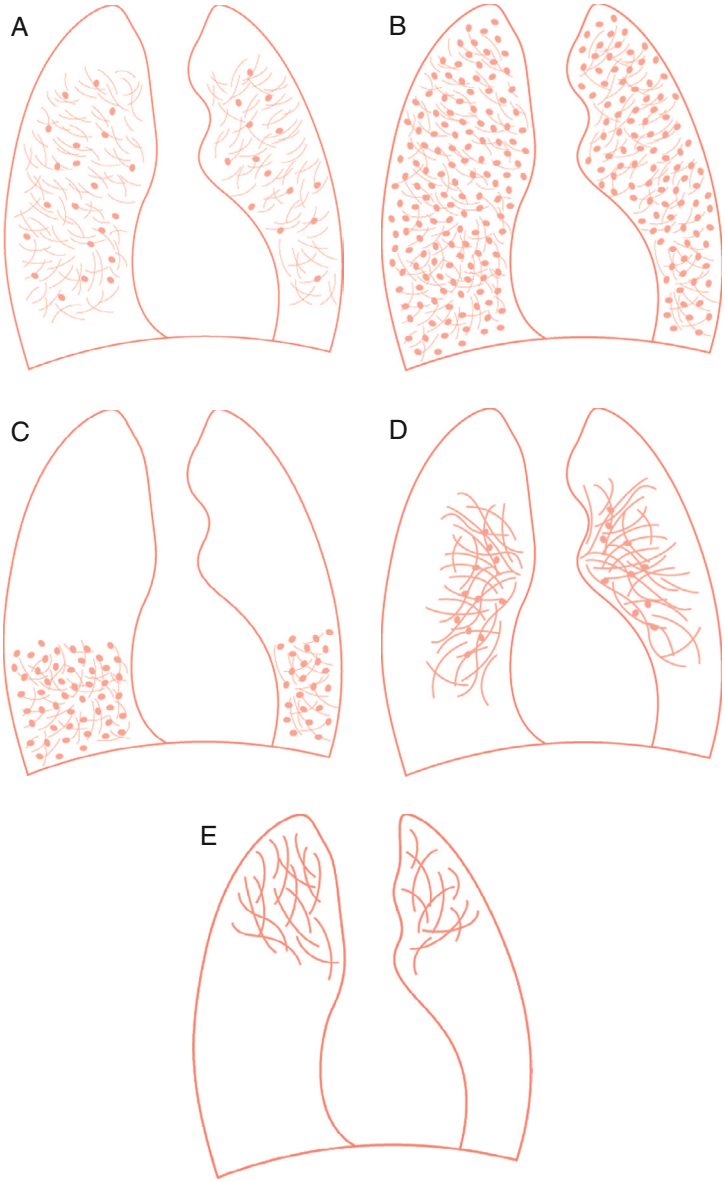


**Figure 4.2. a–e. Les différentes distributions des atteintes pulmonaires interstitielles.**
a. Les zones apicales et basales sont relativement épargnées. b. Atteinte diffuse. c. Atteinte préférentielle des zones basales. d. Atteinte périhilaire prédominante. e. Atteinte apicale prédominante, généralement associée à une perte de volume du lobe supérieur

## Localisation des opacités pulmonaires

Les descriptions qui vont suivre ne doivent être utilisées que pour guider et affiner le diagnostic étiologique. Bien sûr, il y a de nombreuses exceptions, mais cette analyse systématique permet de progresser et de restreindre le diagnostic étiologique à quelques affections, même si certaines d'entre elles peuvent avoir des présentations multiples comme la leucémie, le lymphome et les pneumopathies médicamenteuses. Ceci étant dit, il reste utile d'analyser correctement la localisation des opacités afin de restreindre le diagnostic étiologique.

Il faut également insister sur le fait qu'une maladie évolutive peut avoir un aspect radiographique assez caractéristique à un stade aigu et que celui-ci peut être très différent à un stade chronique. La sarcoïdose et l'alvéolite allergique extrinsèque sont deux illustrations de ce phénomène et nous l'illustrerons par différents exemples.

### *Point clinique*

Il existe une classification de la sarcoïdose en quatre stades radiographiques :

- le stade 1 correspond à une sarcoïdose ganglionnaire, sans atteinte parenchymateuse pulmonaire ;
- le stade 2 correspond à l'association d'adénopathies et d'une atteinte parenchymateuse pulmonaire ;
- le stade 3 correspond à une atteinte parenchymateuse pulmonaire sans adénopathie ;
- le stade 4 correspond à une sarcoïdose au stade de fibrose pulmonaire avec distorsion pulmonaire.

D'intéressantes séries épidémiologiques suédoises analysent les pourcentages respectifs de ces différents stades radiographiques. La fréquence de présentation décroît nettement du stade 1 au stade 4, ce qui suggère que ces stades correspondent à l'histoire naturelle de la maladie qui peut guérir à chacun des stades, même si le pourcentage de guérison diminue du stade 1 au stade 4.

On peut considérer qu'il existe cinq distributions principales du syndrome réticulo-nodulaire (figure 4.2). Il est utile de classer l'atteinte dans une de ces cinq distributions qui sont elles-mêmes divisées en fonction de la taille des nodules.

## Atteinte centrale avec respect relatif des zones apicales et basales

- Micronodules (< 1,5 mm) ou nodules de petite taille (1,5 mm à 2 cm) :
  - sarcoïdose (figures 4.3 et 4.4) ;
  - pneumoconiose des mineurs (figure 4.5) ;
  - pneumocystose pulmonaire (figure 4.6).

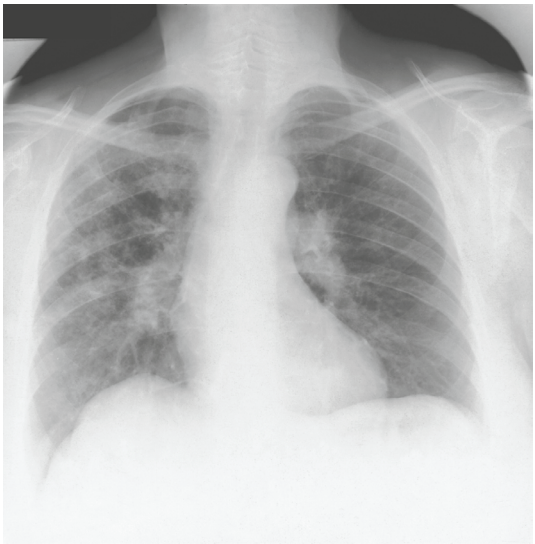

**Figure 4.3. Sarcoïdose pulmonaire stade 2 (association d'adénopathies et d'une atteinte parenchymateuse pulmonaire).**
Les sommets et les bases sont relativement épargnés par l'atteinte interstitielle. Les images nodulaires sont parfois confluentes.

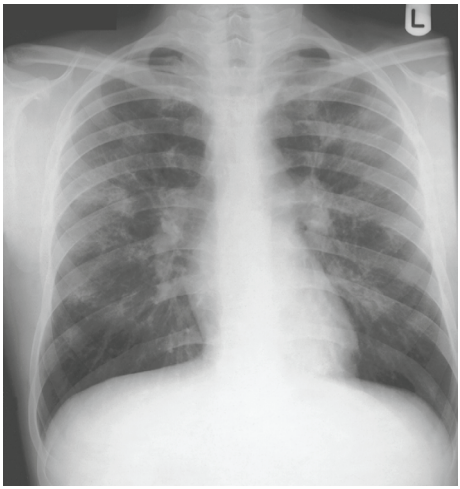


**Figure 4.4. Autre exemple de sarcoïdose pulmonaire stade 2.**

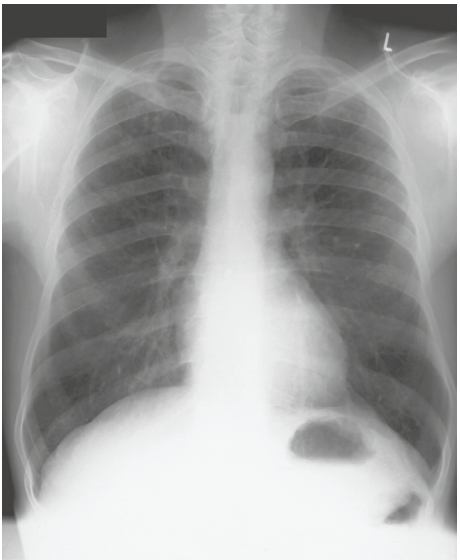


**Figure 4.5. Pneumoconiose des mineurs.**
L'atteinte interstitielle nodulaire des parties moyennes est discrète et le diagnostic repose sur l'aspect flou des vaisseaux pulmonaires.

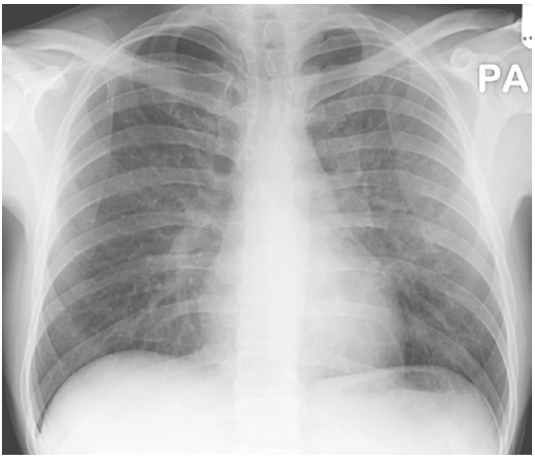


**Figure 4.6. Pneumocystose pulmonaire chez un malade atteint du syndrome d'immunodéficience acquise (sida).**
Les opacités prédominent dans les parties moyennes du poumon et se traduisent également ici par un aspect flou des vaisseaux pulmonaires.

## Atteinte diffuse

- Micronodules :
  - miliaire tuberculeuse (voir figure 3.2, page 49 et figure 4.7) ; sur la figure 3.2, on distingue encore les différents micronodules pulmonaires, mais ils sont si nombreux qu'ils peuvent en arriver à simuler au premier abord une condensation ;
  - pneumoconiose des mineurs ;
  - sarcoïdose, rarement (figure 4.8).

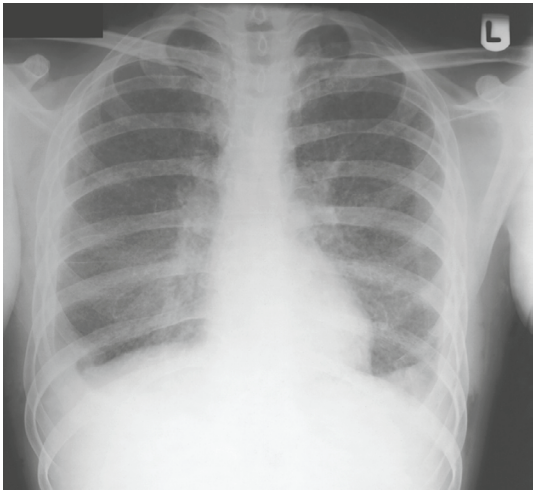


**Figure 4.7. Miliaire tuberculeuse.** Atteinte micronodulaire diffuse intéressant même les apex. L'aspect de ces micronodules et leur distribution sont très évocateurs du diagnostic de tuberculose.

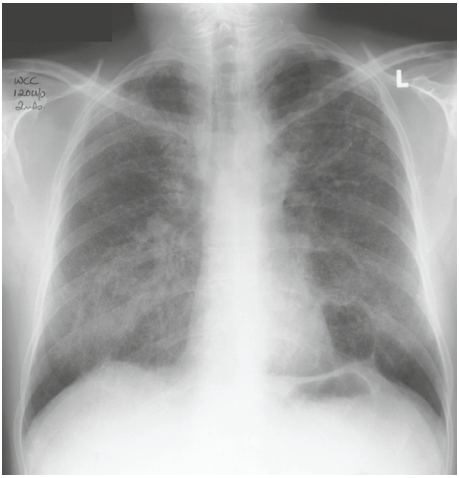


**Figure 4.8. Cette forme micronodulaire de sarcoïdose est extrêmement rare et est tout à fait comparable à une miliaire tuberculeuse.**

- Nodules de petite taille :
  - pneumoconioses dont la pneumoconiose des mineurs (figure 4.9) et la silicose ;
  - métastases pulmonaires, notamment d'un cancer du sein ou de la thyroïde (figure 4.10) ;

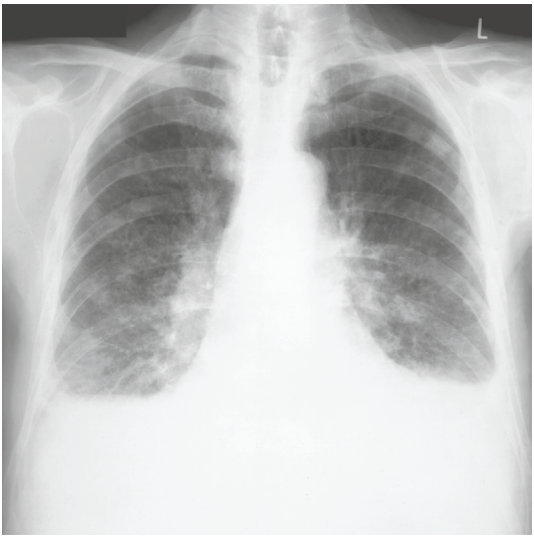


**Figure 4.9. Pneumoconiose des mineurs.** L'aspect nodulaire correspond au dépôt de poussières de charbon. L'épanchement pleural bilatéral est en rapport avec un syndrome néphrotique.

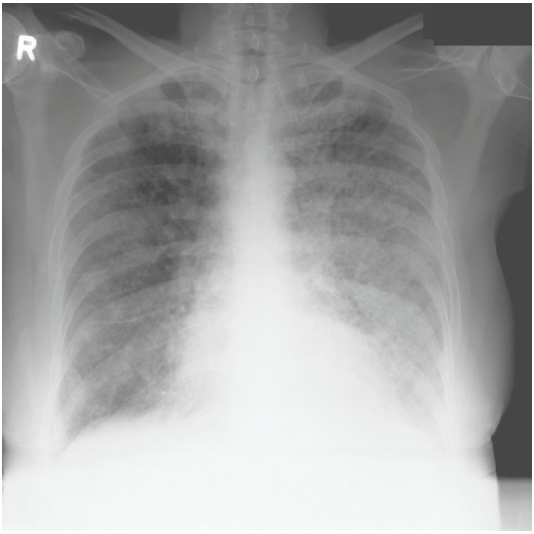


**Figure 4.10. Métastases pulmonaires micronodulaires d'un cancer du sein.**

- sarcoïdose (figure 4.11);
- lymphangite carcinomateuse (figure 4.12);
- alvéolite allergique extrinsèque aiguë (figure 4.13);
- pneumopathie médicamenteuse (notamment les formes aiguës, par exemple pneumopathie au méthotrexate; figure 4.14);

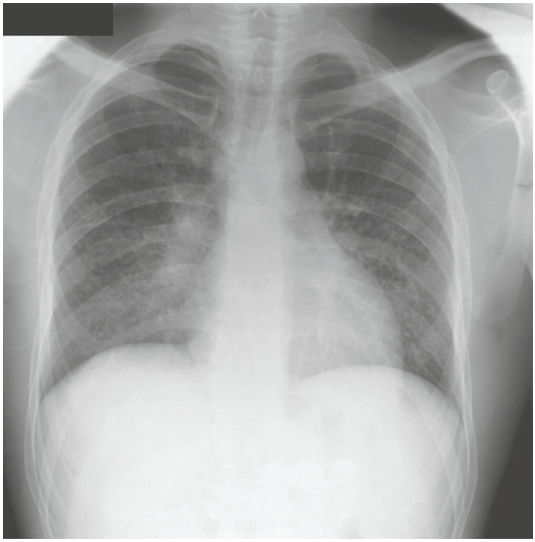

**Figure 4.11. Sarcoïdose.**

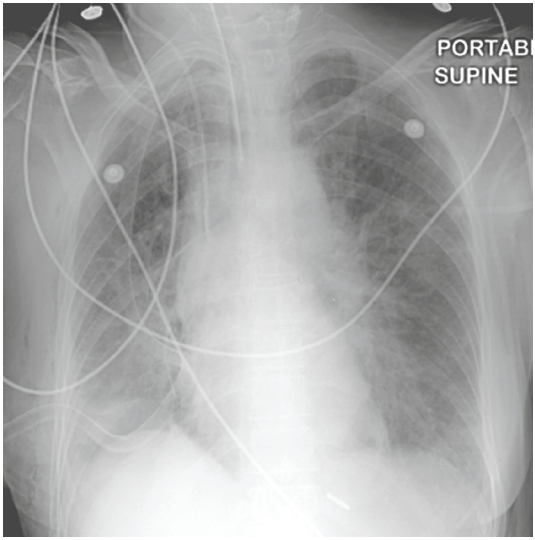


**Figure 4.12. Lymphangite carcinomateuse secondaire à un cancer du sein.**
Le drain pleural avait été mis en place pour traiter un épanchement pleural métastatique.

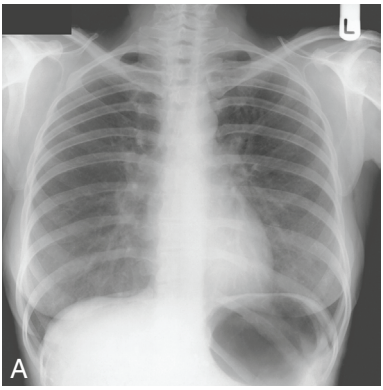


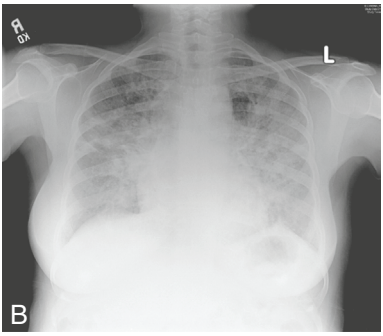


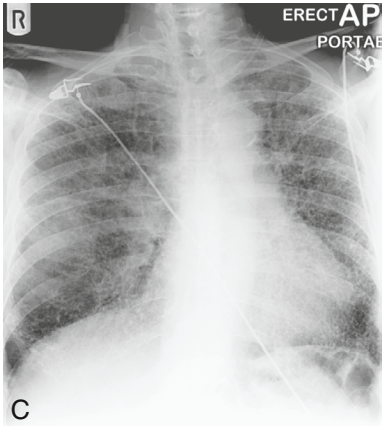


**Figure 4.13. a. Poumon des éleveurs de perruche. La nodulation diffuse est discrète. b. Infiltrat très marqué d'un poumon des éleveurs d'oiseaux. c. Poumon de fermier.**

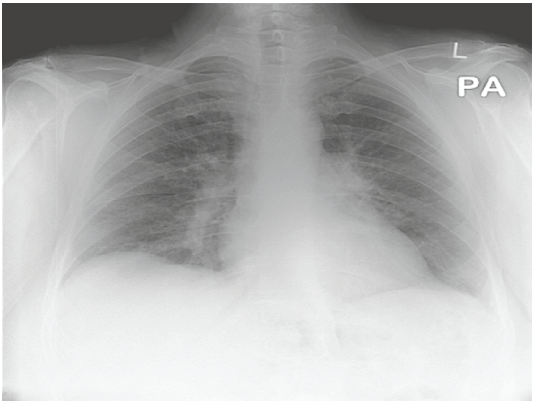


**Figure 4.14. Pneumopathie médicamenteuse au méthotrexate.**

- lymphome (figure 4.15) ;
- hémosidérose aiguë ;
- histoplasmose ;
- pneumopathie à éosinophiles (syndrome de Loeffler et éosinophilie tropicale) ;
- lymphangioléiomyomatose/sclérose tubéreuse de Bourneville (l'infiltrat associe nodules et micronodules, et peut progresser vers un aspect en « rayon de miel » ; figure 4.16).

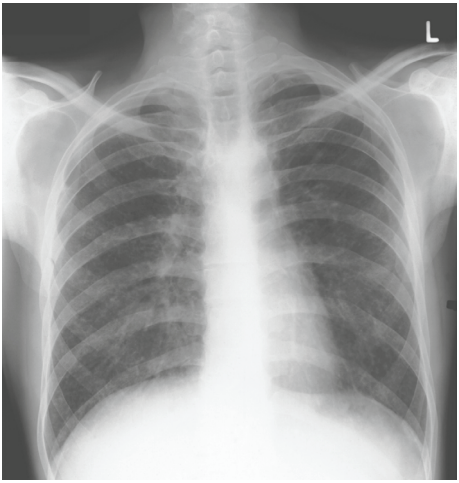


**Figure 4.15. Maladie de Hodgkin avec une atteinte interstitielle diffuse.**

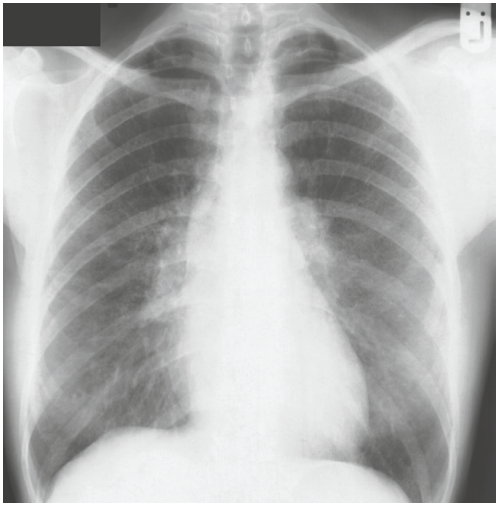

**Figure 4.16. Lymphangioléiomyomatose.** Cette jeune femme se plaignait d'une dyspnée d'aggravation progressive. L'atteinte interstitielle est associée à une distension pulmonaire (inhabituelle en cas de syndrome interstitiel) relative à l'obstruction des voies aériennes.

- Nodules volumineux :
  - métastases pulmonaires (figure 4.17).

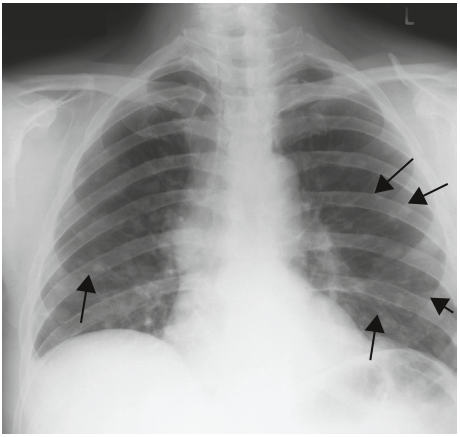

**Figure 4.17. Volumineuses métastases nodulaires d'un cancer de la vessie (flèches).**

### *Point clinique*

**Lymphangioléiomyomatose**. Cette maladie rare touche spécifiquement les femmes en période d'activité génitale. L'atteinte pulmonaire est la conséquence d'une prolifération hamartomateuse de muscle lisse au sein du parenchyme pulmonaire et des vaisseaux lymphatiques qui s'étend également aux bronchioles et aux veinules pulmonaires. Cette maladie est ainsi caractérisée par une obstruction des lymphatiques, des petites voies aériennes et des vaisseaux, ayant pour conséquence une obstruction distale progressive. Les complications sont un pneumothorax récidivant, un épanchement pleural chyleux et une hypertension pulmonaire.

Il est vraisemblable que la cause de cette maladie soit une inadéquation entre les hormones estrogéniques et progestatives circulantes et les récepteurs hormonaux, comme le montrent les éléments suivants :

- la maladie s'aggrave pendant la grossesse ;
- la progression de la maladie se ralentit après la ménopause ;
- l'ovariectomie bilatérale ou le traitement par progestatif améliore la maladie dans certains cas.

D'un point de vue radiologique, l'aspect est assez pathognomonique puisqu'il existe une atteinte interstitielle inhabituellement associée à une distension pulmonaire.

## Atteinte basale prédominante

- Micronodules :
  - hémosidérose (chronique).
- Nodules de petite taille :
  - fibrose interstitielle idiopathique (figures 4.18 à 4.20) ;
  - poumon rhumatoïde ;
  - fibrose pulmonaire des maladies de système ;
  - asbestose (figure 4.21) ;
  - pneumopathie médicamenteuse (notamment chronique ; par exemple bléomycine ou busulphan).

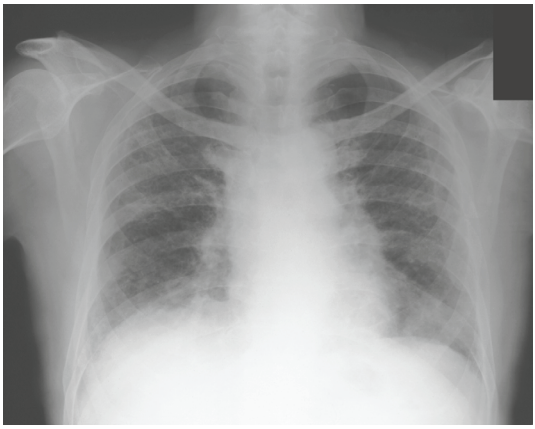

**Figure 4.18. Fibrose interstitielle idiopathique.**
L'atteinte interstitielle atteint principalement les zones basales au début. L'atteinte devient diffuse au cours de son évolution comme c'est illustré sur cette figure.

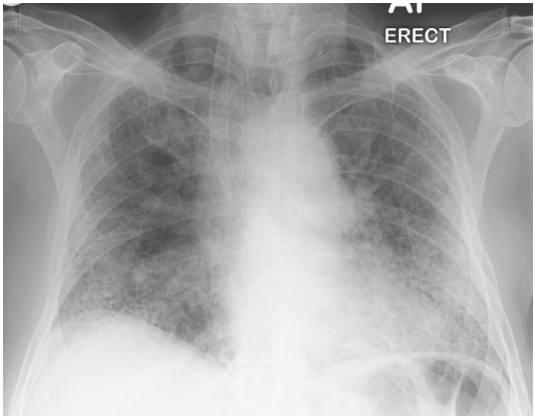


**Figure 4.19. Forme grave de fibrose interstitielle idiopathique.**
Notez la perte de volume pulmonaire.

**Figure 4.20. Aspect caractéristique en « nid d'abeille » de la fibrose interstitielle idiopathique.**
Il s'agit de l'examen tomodensitométrique (TDM) correspondant à la figure 4.19.

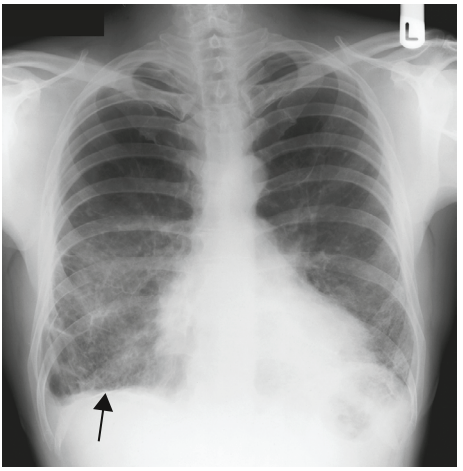


**Figure 4.21. Asbestose.**
Distribution basale prédominante de l'atteinte interstitielle réticulo-nodulaire. Notez une plaque pleurale calcifiée au niveau de l'hémicoupole diaphragmatique droite (flèche).

## Atteinte périhilaire

- Nodules de tailles variables et souvent confluence nodulaire :
  - insuffisance cardiaque gauche (figure 4.22) ;
  - syndrome de détresse respiratoire de l'adulte (SDRA) ;
  - hémorragie alvéolaire (par exemple syndrome de Goodpasture ; figure 4.23) ;
  - protéinose alvéolaire (figure 4.24) ;
  - lymphangite carcinomateuse ;
  - pneumocystose pulmonaire (figure 4.25).

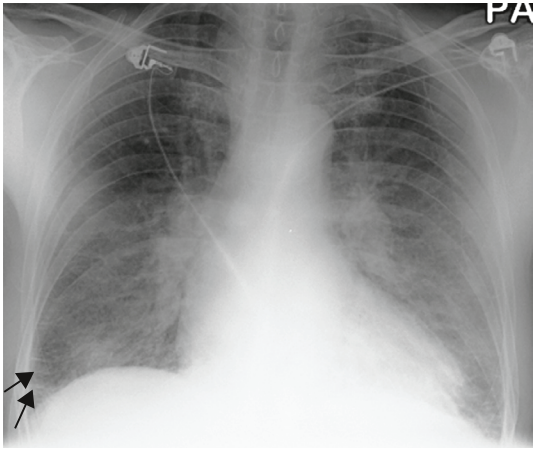


**Figure 4.22. Insuffisance cardiaque gauche caractérisée par une distribution périhilaire.** L'atteinte principale est nodulaire, mais il existe une confluence responsable d'un syndrome pseudo-alvéolaire. On voit nettement les lignes septales à la base droite (flèches).

**Figure 4.23. Syndrome de Goodpasture.** Ce patient présentait une hémoptysie massive, ce qui n'est pas toujours le cas.

## Atteinte prédominante aux sommets (l'astérisque signale l'association à une perte de volume pulmonaire et à de la fibrose)

- Nodules de tailles variables :
  - sarcoïdose* (figure 4.26) ;
  - silicose* ;
  - alvéolite allergique extrinsèque (chronique)* ;
  - spondylarthrite ankylosante (opacités réticulaires principalement)* ;

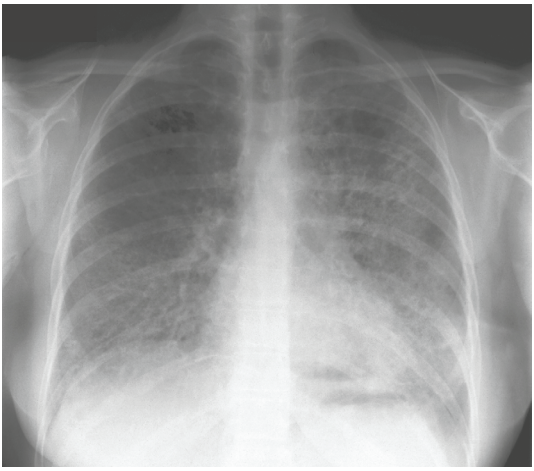

**Figure 4.24. Protéinose alvéolaire.**
Cette maladie est très multiforme. Dans ce cas, l'atteinte avait commencé par une distribution périhilaire, mais à ce stade l'atteinte était diffuse avec une confluence nodulaire réalisant un syndrome pseudo-alvéolaire.

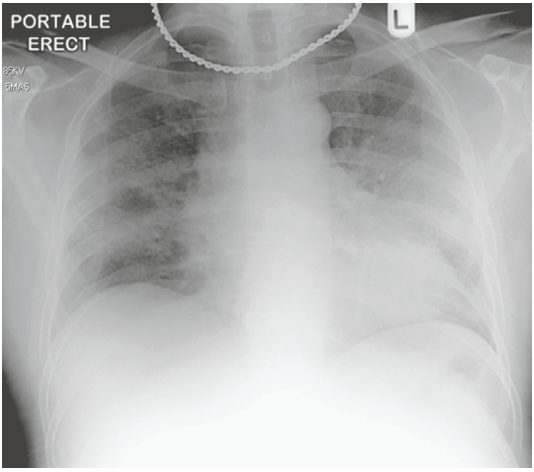


**Figure 4.25. Pneumocystose pulmonaire.**
Atteinte interstitielle prédominant en périhilaire.

- hystiocytose langerhansienne (débutante) ;
- tuberculose post-primaire* (voir figure 3.39, page 73) ;
- aspergillose bronchopulmonaire* ;
- pneumopathie chronique à *Klebsiella** ;
- pneumoconiose du mineur compliquée, avec masse de fibrose et syndrome de Caplan (figure 4.27) ;
- nodules rhumatoïdes (figure 4.28).

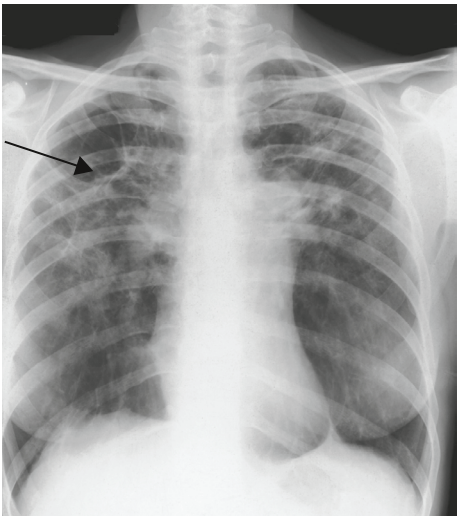

**Figure 4.26. Sarcoïdose stade 4 avec fibrose et distorsion pulmonaire bi-apicale.**
Il existe aussi une excavation à droite (flèche). Cet aspect radiographique est également compatible avec une tuberculose, une spondylarthrite ankylosante et une silicose.

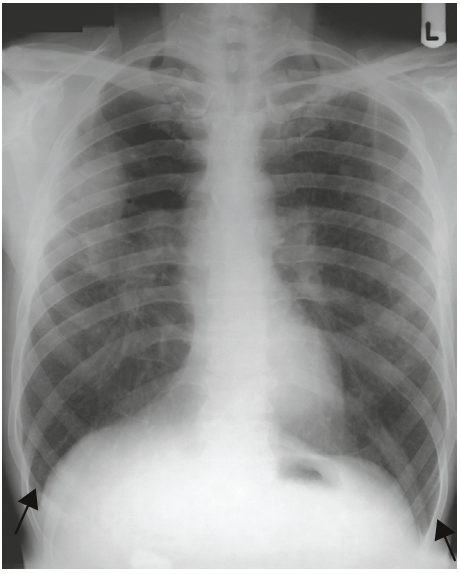


**Figure 4.27. Syndrome de Caplan.**
Des nodules qui mesurent jusqu'à 1,5 cm de diamètre sont visibles au niveau des lobes supérieurs et certains ont conflué à droite pour réaliser une masse de fibrose. L'atteinte interstitielle nodulaire est minime, mais des lignes septales sont présentes aux bases.

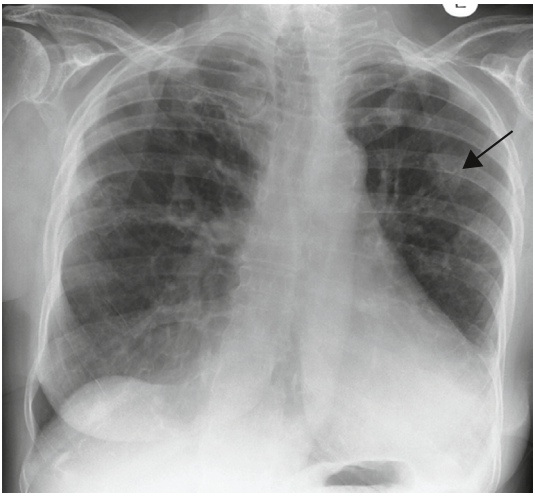

**Figure 4.28. Nodules rhumatoïdes (flèche).**

## Autres types d'atteinte interstitielle

La figure 4.29 montre trois autres types d'atteinte interstitielle.

### Opacités multiples mal limitées

- Pneumonie bactérienne y compris tuberculose (figure 4.30)
- Pneumopathie non bactérienne, par exemple mycoplasme (figure 4.31)
- Pneumopathie virale (figure 4.32)

***Point clinique***

**Pneumonie non bactérienne.** La présentation radiographique de la pneumonie à mycoplasme est extrêmement variable, d'une pneumonie franche lobaire aiguë à l'exemple que nous venons de montrer. Le retentissement clinique peut être sévère, avec fièvre, dyspnée, hypoxie et des modifications radiologiques extrêmement impressionnantes contrastant avec une auscultation peu anormale.

L'exemple de pneumonie varicelleuse montré plus haut est caricatural. Effectivement, une atteinte aussi marquée n'est généralement observée que chez des malades âgés ou immunodéprimés. La sévérité de l'atteinte pulmonaire paraît également corrélée à la sévérité de l'atteinte cutanée, notamment chez l'adulte, et une atteinte cutanée très marquée doit faire rechercher une atteinte pulmonaire.

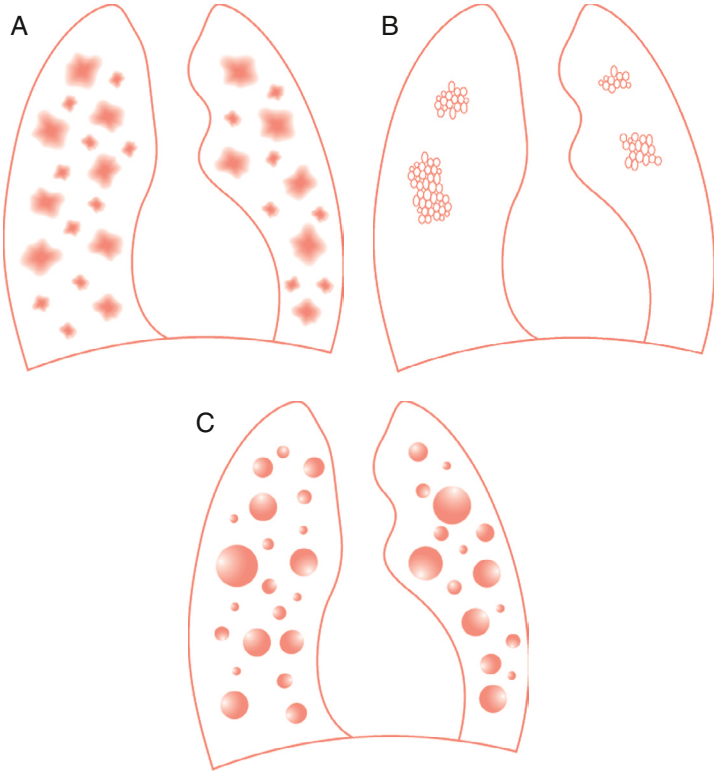


**Figure 4.29. a–c. Trois autres types d'atteinte interstitielle.**
a. Opacités multiples mal limitées. b. Atteinte en « nid d'abeille » ou en « rayon de miel ». c. « Lâcher de ballons ».

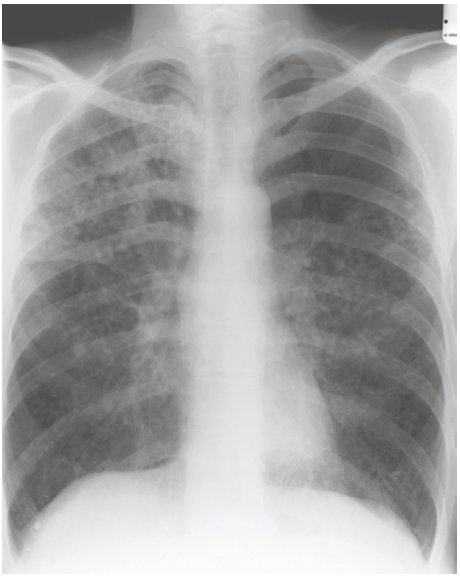

**Figure 4.30. Forme bronchopneumonique d'une tuberculose.**

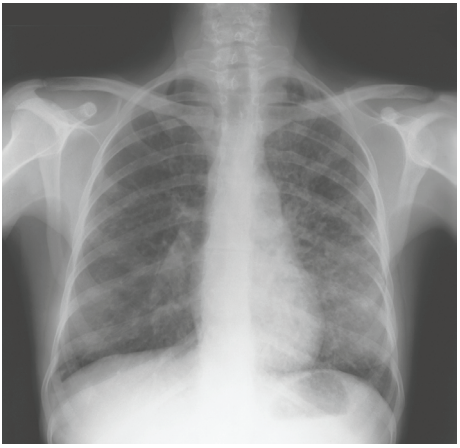

**Figure 4.31. Pneumonie à mycoplasme.**

- Fibrose kystique (figure 4.33)
- Bronchiolite oblitérante avec organisation pneumonique (figure 4.34)
- Pneumocystose pulmonaire
- Infection fungique
- Métastases pulmonaires (figure 4.35)
- Abcès pulmonaires
- Vascularite
- Lymphome pulmonaire (figure 4.36)
- Pneumopathie médicamenteuse (figure 4.37)

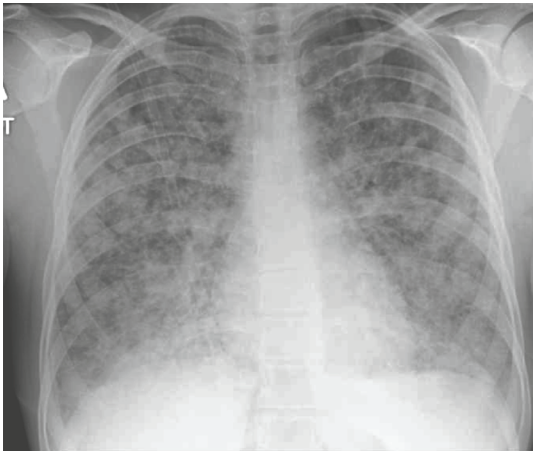

**Figure 4.32. Pneumopathie varicelleuse diffuse.**

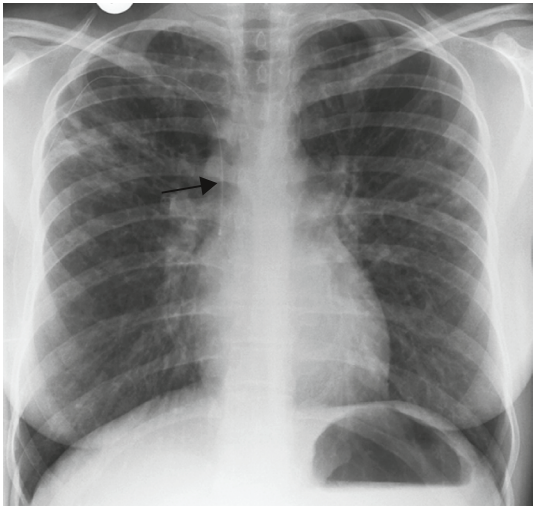

**Figure 4.33. Fibrose kystique observée chez une jeune femme.** On distingue également une voie d'abord centrale mise en place pour une perfusion d'antibiotiques (flèche).

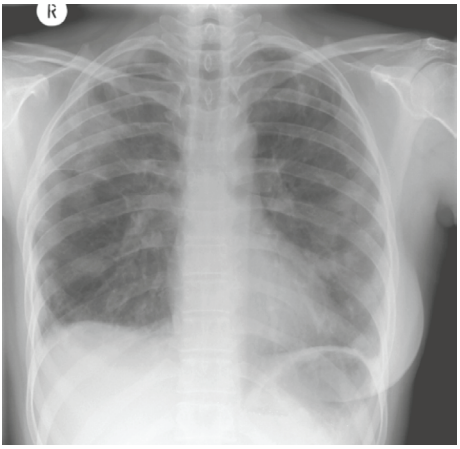


**Figure 4.34. Un exemple de bronchiolite oblitérante avec organisation pneumonique.**

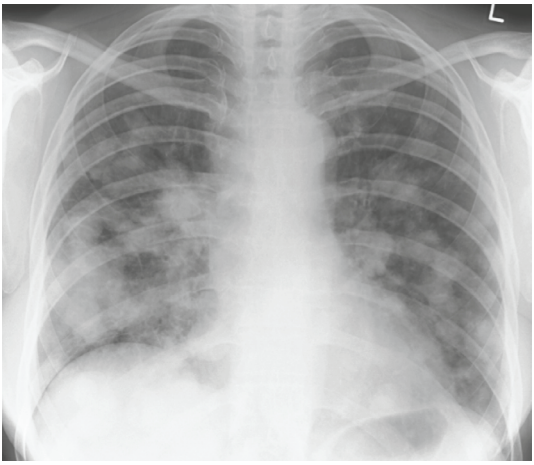


**Figure 4.35. Ces volumineuses métastases pulmonaires d'un cancer de l'endomètre sont relativement mal limitées, au contraire de l'aspect classique en « lâcher de ballons ».**

Plusieurs figures correspondant aux différentes présentations des opacités mal limitées sont fournies ci-après. La distinction entre opacités mal limitées et condensations multiples n'est pas simple, mais il est fréquent qu'une même maladie se traduise par l'une ou l'autre de ces présentations.

## Aspect en « rayon de miel » ou en « nid d'abeille »

L'aspect en « rayon de miel » ou en « nid d'abeille » peut être localisé. On peut par exemple l'observer en cas de sarcoïdose, de fibrose pulmonaire, de pneumonie médicamenteuse (figure 4.38), d'alvéolite allergique extrinsèque et de lymphangite

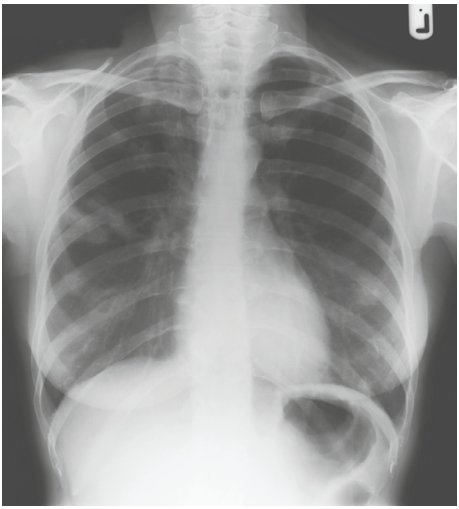

**Figure 4.36. Lymphome pulmonaire T.**

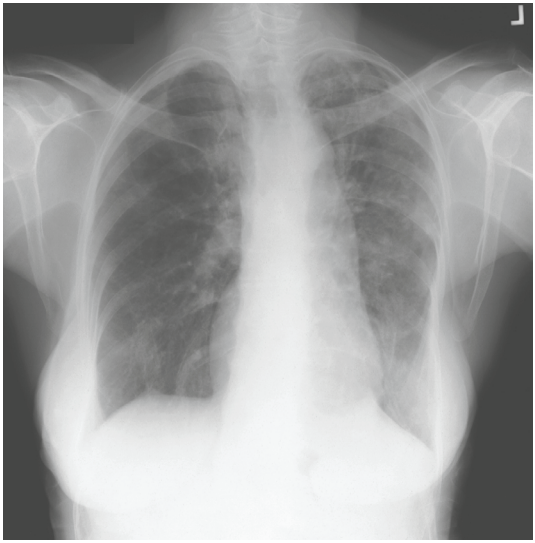

**Figure 4.37. Pneumopathie médicamenteuse à la Salazopyrine®.**

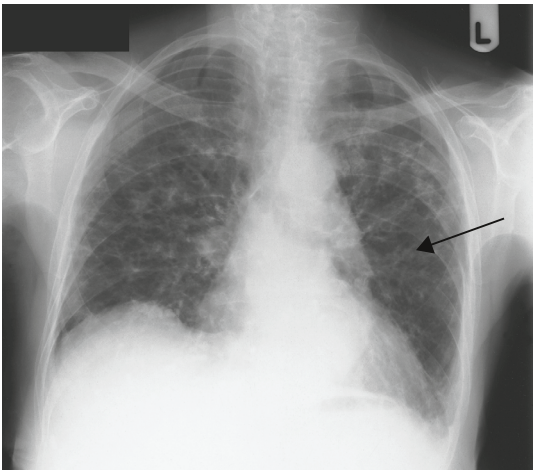

**Figure 4.38. Pneumopathie médicamenteuse à la nitrofurantoïne (Furadoïne®) se traduisant par un aspect en « rayon de miel » localisé (flèche).**

carcinomateuse. Lorsque l'aspect en « rayon de miel » est plus étendu, les possibilités se réduisent. Elles incluent la lymphangioléiomyomatose, la sclérose tubéreuse de Bourneville et les dilatations des bronches – mais dans ce dernier cas, les parois des kystes sont généralement beaucoup plus épaisses (figure 4.39). Enfin, en cas d'atteinte diffuse et très marquée à type de « rayon de miel », le diagnostic le plus probable est celui d'hystiocytose langerhansienne (figures 4.40 et 4.41).
De volumineuses images kystiques uniques ou multiples avec des parois fines peuvent correspondre à des bulles emphysémateuses (voir figure 1.22, page 17) ou bien à des kystes congénitaux ou bronchogéniques (figure 4.42).

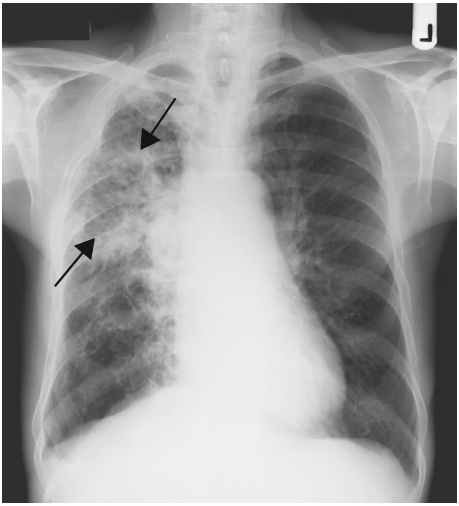

**Figure 4.39. Bronchectasie kystique.**
Les images kystiques présentent des parois épaisses.

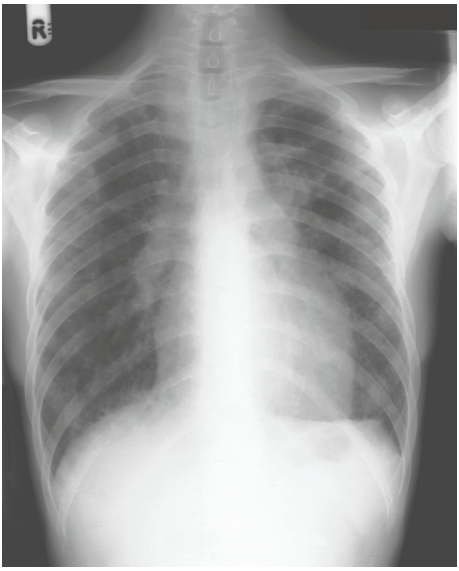

**Figure 4.40. Hystiocytose langerhansienne.**
Une atteinte interstitielle nodulaire est associée à l'aspect en « rayon de miel ».

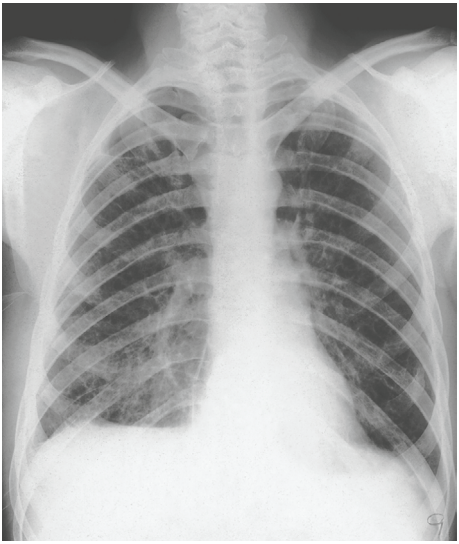

**Figure 4.41. Hystiocytose langerhansienne avec aspect en « rayon de miel » diffus.**

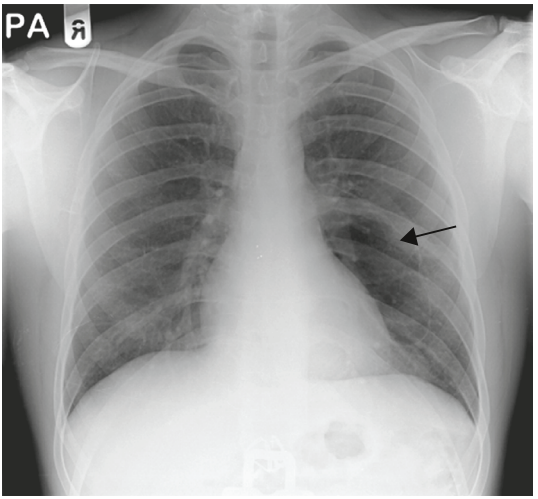


**Figure 4.42. Kyste pulmonaire congénital volumineux (flèche) au contact du bord gauche du cœur.**

## Images en « lâcher de ballons »

L'image en « lâcher de ballons » correspond à des opacités multiples, de taille variable, aux bords bien limités correspondant à des métastases pulmonaires. Même si l'on peut observer un aspect en « lâcher de ballons » dans de nombreux cancers, le primitif le plus fréquent intéresse l'appareil génito-urinaire (figures 4.43 et 4.44).

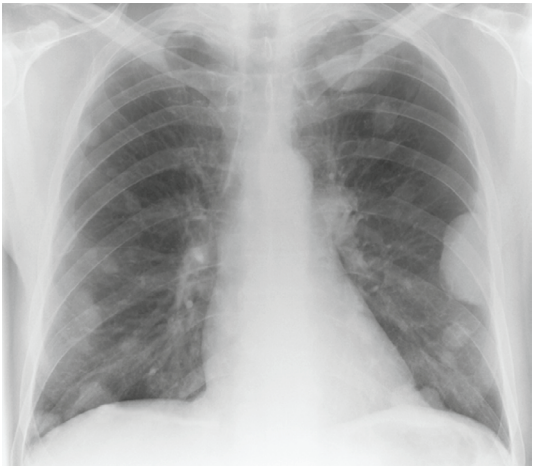

**Figure 4.43. Métastases pulmonaires d'un cancer du rein.**

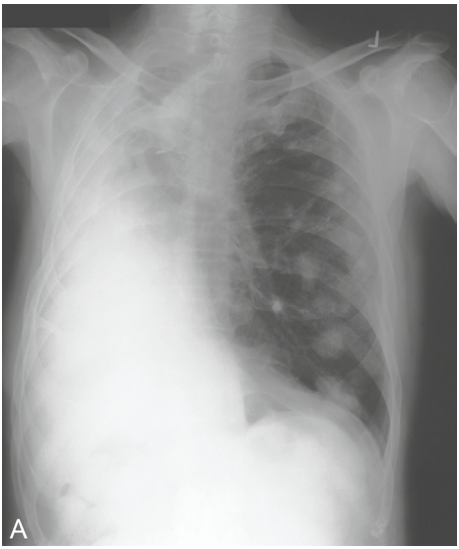


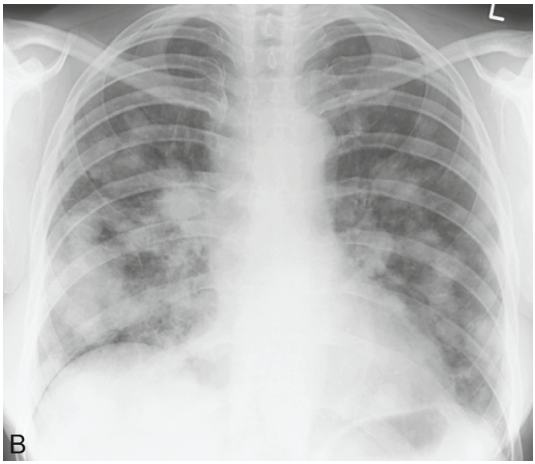


**Figure 4.44. a, b. Deux exemples d'aspect en « lâcher de ballons » secondaire à un cancer de la vessie.**
Sur la figure a, le malade avait eu une pneumonectomie droite pour un carcinome épidermoïde bronchique quelques années avant que n'apparaissent les métastases pulmonaires.

## Nodule pulmonaire solitaire

Nous présentons dans l'encadré ci-après une liste des différentes maladies pouvant se présenter sous la forme d'un nodule pulmonaire solitaire. Le diagnostic différentiel doit s'appuyer sur une analyse systématique du cliché thoracique. Cependant, d'autres modalités d'exploration, pouvant aller jusqu'à la biopsie du nodule, sont généralement nécessaires.

### *Causes des nodules pulmonaires*

- Carcinome bronchique primitif (voir figure 4.51, page 112)
- Métastases*
- Granulome (tuberculose, sarcoïdose, vascularite)* (figures 4.45 et 4.46)
- Hamartome
- Adénome bronchique
- Lymphome*
- Abcès*
- « Pneumopathie ronde » (figure 4.47)
- Nodule rhumatoïde*
- Atélectasie par enroulement (figures 4.48 et 4.49)
- Pneumoconiose (masse de fibrose, syndrome de Caplan)*
- Malformation artérioveineuse
- Infarctus pulmonaire*
- Hématome
- Comblement liquidien d'un kyste ou d'une bulle
- Séquestration pulmonaire

Note : l'astérisque indique les maladies qui se présentent généralement sous la forme de nodules pulmonaires multiples. Cette liste n'est pas exhaustive.

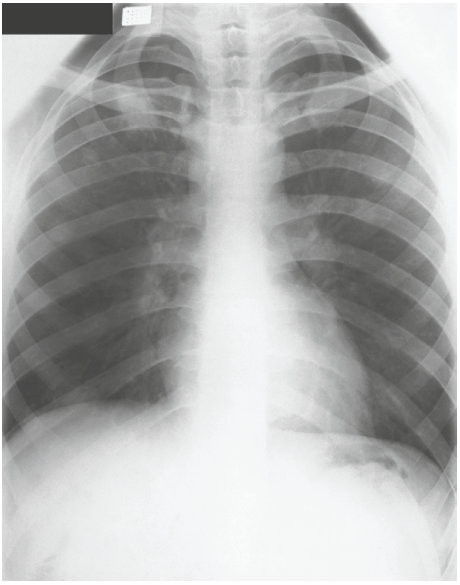

**Figure 4.45. Sarcoïdose.**
Le nodule du lobe supérieur droit est facile à repérer, mais l'analyse minutieuse montre d'autres opacités moins nettes dans les deux champs pulmonaires.

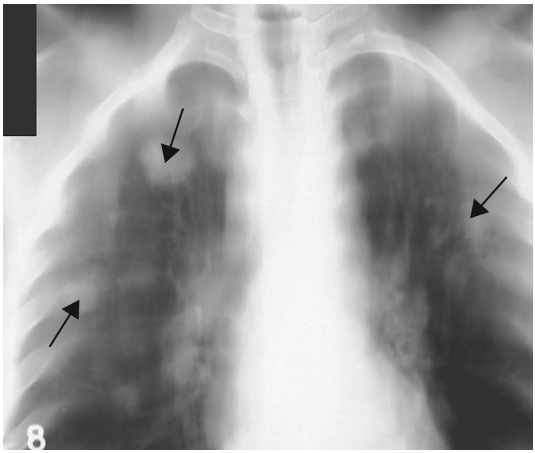


**Figure 4.46. Les nodules visualisés sur la figure 4.45 sont évidents sur cet examen tomographique (à l'ancienne).**
Il s'agit d'un aspect inhabituel de sarcoïdose.

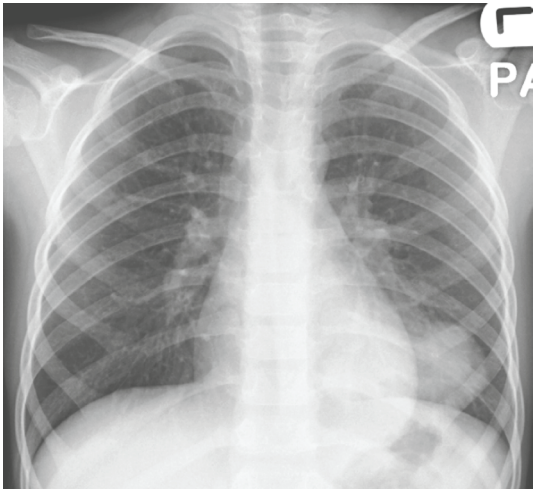

**Figure 4.47. « Pneumopathie ronde » lobaire inférieure gauche.**

**Figure 4.48. Atélectasie par enroulement chez un homme de 79 ans qui présentait des antécédents d'exposition à l'amiante.**

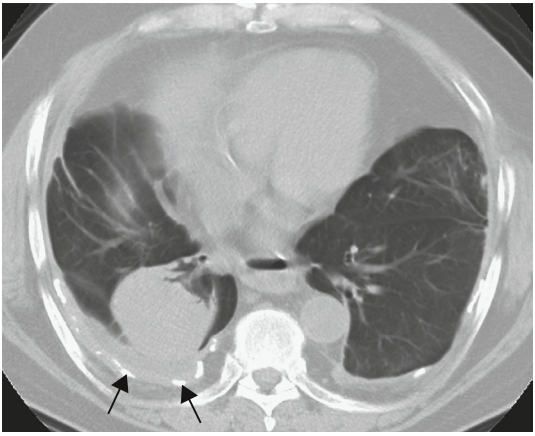

**Figure 4.49. Cet examen TDM correspond à la radiographie montrée en figure 4.48.**
Elle montre l'atélectasie par enroulement au contact d'une plaque pleurale.

### *Point clinique*

**Pneumopathie ronde et atélectasie par enroulement**. La pneumopathie ronde correspond probablement à un stade précoce d'une pneumonie franche lobaire aiguë. Cet aspect est particulièrement rencontré chez l'enfant, mais est également observé dans les cas de syndrome respiratoire aigu sévère (SRAS) lié au coronavirus SRAS.
L'atélectasie par enroulement est probablement provoquée par une invagination pleurale ; elle est particulièrement fréquente chez les travailleurs exposés à l'amiante.

En présence d'un nodule pulmonaire solitaire, l'analyse systématique du cliché comprend les différents points suivants.
1. **Est-ce que le nodule est bien limité ?** Les tumeurs sont généralement bien limitées, mais il existe des exceptions. Il existe d'autres causes non tumorales qui se manifestent sous la forme de nodule pulmonaire solitaire bien limité, par exemple un infarctus pulmonaire, une pneumopathie ronde et une atélectasie par enroulement.

### *Parole de sage*

Aspects particuliers des lésions malignes

- Les limites d'un nodule tumoral peuvent être irrégulières ou spiculées. C'est ce qu'on a appelé *« corona maligna »* (la couronne maligne) et ces limites spiculées doivent faire évoquer une malignité, même si les granulomes peuvent avoir le même aspect.
- De même, une ligne joignant le nodule au hile (aspect en « queue de comète ») est en faveur de la malignité (possible extension lymphatique).

2. **Les dimensions du nodule se sont-elles modifiées rapidement ?** Une croissance rapide indique généralement une cause maligne, même si certains cancers peuvent avoir une vitesse de croissance très lente.
3. **Est-ce que le nodule est calcifié ?** En Europe, la plupart des nodules calcifiés sont d'origine tuberculeuse. L'histoplasmose est une cause de calcification nodulaire dans les zones d'endémie et peut se traduire par l'aspect caractéristique en « œil de taureau », avec une zone calcique arrondie au centre du nodule. Un hamartome peut présenter des calcifications en « pop-corn » (figure 4.50).

### *Risque d'erreur*

Même si l'existence d'un contingent calcique est évocatrice de bénignité, un granulome peut secondairement se compliquer d'un cancer pulmonaire. On parle alors de cancer sur cicatrice.

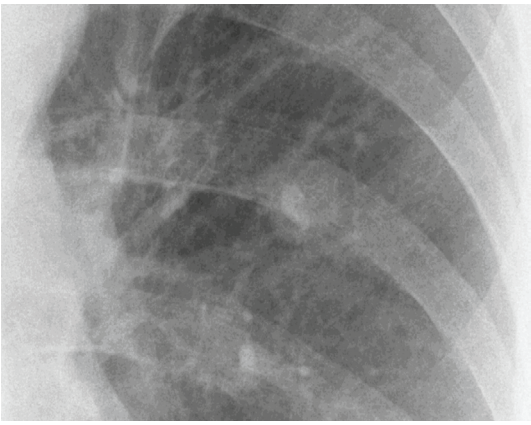

**Figure 4.50. Calcifications « en pop-corn » au sein d'un hamartome.**

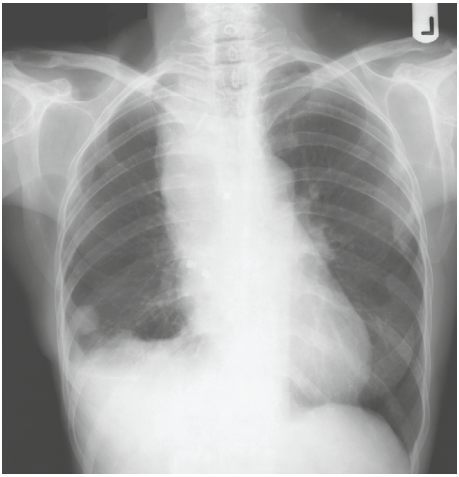

**Figure 4.51. Nodule pulmonaire du lobe inférieur droit associé à des adénopathies latérotrachéales droites et à un épanchement pleural en rapport avec un carcinome bronchique. Le carcinome bronchique a été confirmé par fibroscopie bronchique et biopsie.**

4. **Est-ce que le nodule est associé à une atélectasie ?** Une atélectasie segmentaire ou lobaire est très évocatrice d'un processus malin.
5. **Existe-t-il des anomalies pleurales, osseuses ou ganglionnaires associées ?** Ces anomalies sont évocatrices de malignité (figure 4.51).

## Calcifications pulmonaires diffuses

La **calcinose pulmonaire diffuse** et les **ossifications pulmonaires diffuses** sont les termes génériques se rapportant aux accumulations pulmonaires diffuses de matériel calcique ou osseux.

■ La **calcinose pulmonaire** est observée dans les cas d'hyperparathyroïdie, de maladie rénale chronique, d'intoxication à la vitamine D, de pseudoxanthome élastique et en association avec les tumeurs responsables d'hypercalcémie.
■ L'**ossification pulmonaire** est généralement idiopathique et a parfois été décrite en association avec une sténose mitrale et dans les amyloses.

Calcifications et ossifications pulmonaires sont rares. Les maladies les plus fréquemment à l'origine des calcifications pulmonaires sont les suivantes :
■ **Séquelles de tuberculose pulmonaire.** Les calcifications peuvent être micronodulaires ou les nodules peuvent avoir un diamètre de 2 à 10 mm. Les calcifications peuvent être diffuses. Il faut rechercher des anomalies pleurales associées.
■ **Séquelles de varicelle**. Les lésions calcifiées sont généralement micronodulaires. Elles sont rarement multiples et prédominent aux bases. Elles correspondent aux cicatrices de l'atteinte pulmonaire virale (figure 4.52).
■ **Pneumoconioses**. Assez peu de pneumoconioses peuvent se calcifier. Citons :

- la **silicose** : la silice (à la différence de la poussière de charbon) entraîne rapidement des lésions de fibrose pulmonaire, notamment caractérisées par une distorsion pulmonaire. L'association d'une perte de volume pulmonaire avec des calcifications ganglionnaires en « coquille d'œuf » est assez évocatrice ;
- le **syndrome de Caplan** : ce syndrome est caractérisé par l'association de masses de fibrose pulmonaire compliquant une pneumoconiose à la poussière de charbon avec une polyarthrite rhumatoïde (voir figure 4.27, page 97).

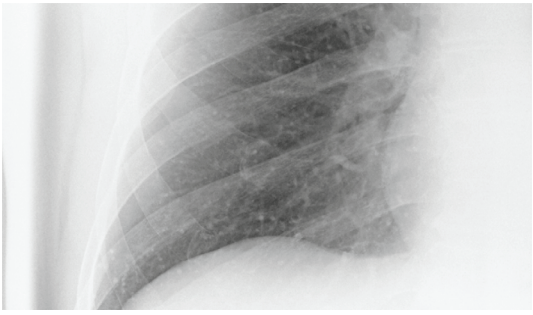

**Figure 4.52. Calcifications micronodulaires secondaires à une pneumonie varicelleuse au niveau du lobe inférieur droit.**

### *Parole de sage*

Caplan, un radiologue de Cardiff durant les années 1950, a décrit le syndrome qui porte son nom. Il a d'abord remarqué l'association entre des masses de fibrose pulmonaire chez des mineurs exposés à la poussière de charbon et une maladie rhumatologique caractérisée par un facteur rhumatoïde circulant. Les deux caractéristiques de ce syndrome étaient le caractère peu marqué de l'atteinte interstitielle associée aux masses de fibrose et l'association à une polyarthrite rhumatoïde. En fait, la définition du syndrome n'inclut pas l'existence de signes cliniques de polyarthrite rhumatoïde, mais seulement l'existence d'un facteur rhumatoïde circulant. D'un point de vue physiopathologique, il semble qu'il y ait un degré de synergie entre le facteur rhumatoïde et la poussière de charbon à l'origine des manifestations pulmonaires. Caplan avait également noté que ces masses de fibrose avaient une plus nette tendance à se calcifier dans le syndrome éponyme.

La description originale de Caplan était celle de volumineuses masses de fibrose, mais il a complété et étendu cette définition plusieurs années après avec la possibilité de nodules plus nombreux et plus petits. C'est cette variante qui est montrée à la figure 4.27 (page 97). La description de ce syndrome illustre brillamment la combinaison d'une observation radiologique astucieuse et d'une analyse clinique minutieuse et éclairée.

- D'**autres pneumoconioses à l'origine d'opacités denses mais non calcifiées** incluent stannose, sidérose, barytose et talcose pulmonaire.

### *Point clinique*

L'aspect radiographique des pneumoconioses en rapport avec l'exposition au baryum ou au fer se modifie dans le temps à cause de l'élimination de ces poussières. C'est le contraire avec la silice, qui peut être à l'origine de lésions qui continuent à évoluer et à se calcifier après l'arrêt de l'exposition.

- **Infections fungiques :**
  - **Histoplasmose** : les grandes régions d'endémie sont les grandes vallées d'Amérique du Nord.
  - La **coccidioïdomycose** peut également se traduire par des calcifications pulmonaires multiples. Elle est provoquée par l'inhalation d'un champignon issu du sol dans les régions semi-arides. Elle est endémique dans certaines régions de Californie et d'Argentine.
- **Causes rares de calcifications pulmonaires :**
  - **Ostéosarcome** : il est classique de décrire des métastases calcifiées d'ostéosarcome. Mais il est rare que les patients vivent assez longtemps pour que les lésions pulmonaires se calcifient.

- **Calcifications pulmonaires séquellaires de pneumonie à staphylocoque :** il s'agit d'une cause rare et on ne sait pas si la calcification est en rapport avec le staphylocoque ou avec une pneumopathie virale ayant précédé l'infection bactérienne (figure 4.53).
- **Microlithiase alvéolaire** : dans cette maladie de cause inconnue, on retrouve des structures sphériques calcifiées en bulbe d'oignon au sein des alvéoles pulmonaires. Les lésions peuvent s'ossifier et la maladie est caractérisée par l'absence de symptômes cliniques qui contraste avec les opacités radiologiques très marquées (figure 4.54).

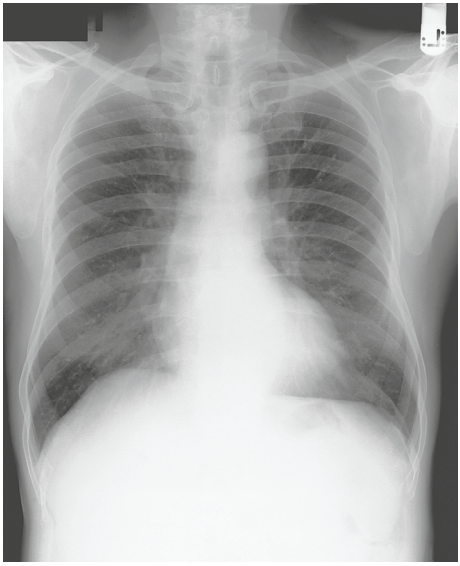

**Figure 4.53. Calcifications pulmonaires dans les suites d'une staphylococcie pulmonaire.**

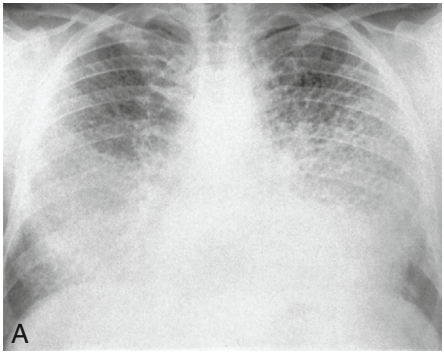


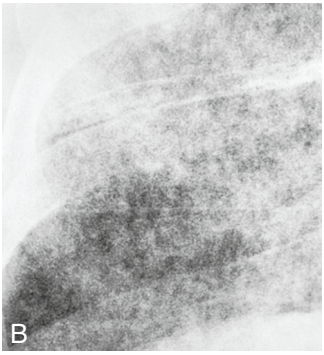


**Figure 4.54. Microlithiase alvéolaire.**
(Extrait de Fraser RG, Pare JAP. *Diagnosis of Diseases of the Chest*, 2nd edn, vol. 3, 1978. Saunders, Philadelphie.)

*Chapitre 4 – Check-list*

- **Première étape :** est-ce qu'il y a un infiltrat ? Un élément clé est l'effacement des structures bronchovasculaires normales.
- **Deuxième étape :** analysez le type d'opacité pulmonaire et soyez attentif à la terminologie. Certaines anomalies sont quasi pathognomoniques, comme les opacités en « pâte dentifrice » ou l'aspect en « rayons de miel ».
- **Troisième étape :** essayez de préciser au mieux la distribution des images pulmonaires anormales.

En associant les deuxième et troisième étapes, on arrive généralement à affiner le diagnostic étiologique.

Apprenez ensuite à reconnaître les autres types d'opacités, comme les infiltrats volumineux qui peuvent être mal limités ou bien limités (souvent d'origine maligne). Une importante variation de taille d'opacités bien limitées est également un argument en faveur de la malignité (« lâcher de ballons »).

Bien connaître les caractéristiques des images kystiques et des calcifications et les affections qui les provoquent est également très important.

CHAPITRE

5

# Atteintes pleurales

## PLAN DU CHAPITRE


- Pneumothorax
- Épanchement pleural
  - Aspect radiologique
  - Volume de l'épanchement pleural et symptomatologie clinique
  - « Poumon blanc »
  - Enkystement
  - Hémothorax et chylothorax
  - Tumeurs pleurales
  - Mésothéliome
  - Tumeurs pleurales secondaires
- Calcifications pleurales



© 2014, Elsevier Masson SAS. Tous droits réservés

Les deux chapitres précédents portaient sur les multiples affections pulmonaires qui peuvent se traduire par des opacités parenchymateuses d'aspect très polymorphe. De nombreuses maladies peuvent également intéresser la plèvre, mais leurs traductions radiologiques sont assez similaires. Dans ce chapitre, nous aborderons les aspects radiographiques qui peuvent traduire la présence d'air (pneumothorax), de liquide (épanchement pleural), de pus (empyème) et de tumeurs solides primitives ou secondaires au sein de la cavité pleurale. Nous traiterons également des possibles associations, telles que l'hydropneumothorax ou le pyopneumothorax, et des différentes natures d'épanchements pleuraux, comme les transsudats, les exsudats, les épanchements hémorragiques, voire les épanchements chyleux. Nous terminerons ce chapitre par la description des calcifications pleurales.

La prise en charge des affections pleurales peut être difficile. Il y a de nombreux pièges au diagnostic et une analyse précise du cliché radiographique thoracique est extrêmement importante pour éviter de tels pièges. De plus, le diagnostic radiographique est étroitement lié à la prise en charge clinique du patient. Ce lien sera largement illustré au sein de ce chapitre. Vous noterez aussi la fréquence des encadrés intitulés « Risques d'erreur » qui soulignent les nombreuses erreurs possibles qui peuvent avoir des conséquences cliniques désastreuses.

## Pneumothorax (voir figure 1.21, page 17)

Quelques rappels physiopathologiques pour commencer. Cela permet de mieux comprendre le mécanisme, le pronostic du pneumothorax et les conséquences en matière de prise en charge.

La pression au sein des alvéoles pulmonaires est plus élevée que la pression pleurale. S'il existe une rupture entre les alvéoles pulmonaires et la cavité pleurale, de l'air va donc combler la cavité pleurale jusqu'à ce que pression pleurale et pression pulmonaire s'équilibrent. Ces modifications de pression ont pour conséquence un refoulement de l'hémicoupole diaphragmatique et un déplacement médiastinal du côté opposé. Si le déplacement médiastinal comprime le poumon normal controlatéral et altère le retour veineux pulmonaire (et donc le débit cardiaque), on parle de pneumothorax compressif. Il s'agit d'une urgence médicale dont le diagnostic est fait radiologiquement sur la visualisation d'un refoulement net du médiastin, et cliniquement sur la détection d'une déviation trachéale lors de la palpation de la gouttière suprasternale et sur le retentissement cardiocirculatoire.

### *Risque d'erreur*

Même des pneumothorax de petite abondance peuvent être compressifs. C'est probablement dû au fait que la plèvre viscérale peut se comporter comme une valve permettant à l'air de passer au sein de la cavité pleurale lors de l'inspiration, mais l'empêchant d'en sortir lors de l'expiration. Dans ces conditions, il peut exister une très importante surpression au sein de la cavité pleurale alors que le pneumothorax est relativement peu abondant. **C'est pourquoi il faut systématiquement rechercher un déplacement du médiastin.**

### *Point clinique*

Lorsqu'il n'existe plus de fuite aérique au sein de la plèvre, la réexpansion pulmonaire survient à raison d'environ 1,25 % du volume de l'hémithorax par jour. Cette réexpansion pulmonaire est accélérée par l'administration d'oxygène.

Les pneumothorax peuvent être spontanés ou traumatiques. Les pneumothorax spontanés peuvent être primitifs ou secondaires à une maladie pulmonaire sous-jacente. Les pneumothorax spontanés idiopathiques sont fréquents, notamment chez les hommes jeunes (sex ratio de 3/1). Ils sont généralement secondaires à la rupture d'une bulle apicale aux apex pulmonaires. Les individus longilignes sont plus exposés au développement de bulles du fait de la distance importante entre apex et base pulmonaire et parce que la pression intrapleurale est plus nettement négative aux apex pulmonaires.

De nombreuses maladies exposent au risque de pneumothorax. Les plus fréquentes sont l'emphysème pulmonaire et l'asthme, mais on peut également observer des pneumothorax au cours de la tuberculose, de la sarcoïdose, de la mucoviscidose et des staphylococcies pulmonaires (il s'agit probablement d'une conséquence de l'excavation des lésions). Certaines maladies plus rares peuvent se compliquer de pneumothorax récidivant telles que l'hystiocytose langerhansienne, la neurofibromatose pulmonaire, la lymphangioléiomyomatose, la maladie d'Ehlers-Danlos, la maladie de Marfan et les kystes pulmonaires congénitaux. Les deux patients porteurs d'hystiocytose langerhansienne (voir figure 4.41, page 105) et de kyste pulmonaire congénital (voir figure 4.42, page 106) avaient présenté des pneumothorax.

### *Point clinique*

Les conséquences physiopathologiques du pneumothorax sont accentuées en présence d'une maladie pulmonaire sous-jacente. C'est la raison pour laquelle un pneumothorax doit être le plus souvent drainé en cas de maladie pulmonaire sous-jacente.

De nombreux travaux ont été effectués pour mettre en place des protocoles destinés notamment à guider le choix entre aspiration et drainage pleural. Leur exposé n'est pas de mise ici et je renvoie le lecteur aux recommandations de la British and American Thoracic Society (Société anglo-américaine du thorax).
Un pneumothorax spontané idiopathique ne nécessite généralement pas de traitement lorsqu'il est de petite abondance. Il faut évidemment s'accorder sur la définition de pneumothorax de petite abondance. Il est possible de moduler l'appréciation de ce volume en fonction des symptômes ressentis par le malade, de l'ancienneté du pneumothorax (au bout d'un certain temps, la plèvre viscérale s'épaissit et la réexpansion pulmonaire est moins facile) et de l'existence d'une maladie pulmonaire sous-jacente.

### *Parole de sage*

Le **pneumothorax cataménial** est provoqué par l'existence d'une endométriose intrapleurale. Il est probable que la migration de tissu endométrial se fasse au sein de l'espace pleural à travers des brèches diaphragmatiques. Les brèches diaphragmatiques sont beaucoup plus fréquentes au niveau de l'hémicoupole diaphragmatique droite ; c'est la raison pour laquelle la majorité des cas documentés de pneumothorax cataménial a été décrite du côté droit. Les modifications des implants endométriaux au moment des règles expliquent la survenue du pneumothorax. Il faut systématiquement envisager cette cause en cas de pneumothorax récidivant chez une femme jeune. L'analyse précise des circonstances de survenue du pneumothorax permet d'asseoir le diagnostic.

La radiographie thoracique ne permet bien sûr pas de différencier les causes de pneumothorax, à moins qu'il existe une maladie pulmonaire sous-jacente. Il n'est pas très difficile de reconnaître un pneumothorax sur l'association d'une bande d'air qui entoure un poumon partiellement collabé (voir figure 1.21, page 17), mais il peut être beaucoup plus difficile de repérer un pneumothorax de petite abondance. Cela peut également être compliqué lorsque l'air intrapleural a une localisation inhabituelle, peut-être à cause d'adhérences pleurales préexistantes.

***Risque d'erreur***

Avant d'insérer un drain, assurez-vous que l'air est bien situé au sein de la cavité pleurale et que la clarté n'est pas provoquée par une bulle ou un kyste pulmonaire. En cas de doute, programmez un scanner.

# Épanchement pleural

Le tableau 5.1 relève les causes les plus fréquentes des épanchements pleuraux en fonction de leur nature transsudative ou exsudative.

**Tableau 5.1. Causes d'épanchement pleural.**

| | Fréquent | Moins fréquent |
|---|---|---|
| Transsudats | Insuffisance cardiaque<br>Cirrhose<br>Syndrome néphrotique | Myxœdème<br>Sarcoïdose<br>Dialyse péritonéale |
| Exsudats | | |
| Infection | Pneumonie bactérienne<br>Tuberculose | Pneumonie virale<br>Pneumonie parasitaire |
| Causes tumorales | Carcinome bronchique<br>Métastases pleurales | Mésothéliome |
| Maladie de système | Polyarthrite rhumatoïde<br>Lupus érythémateux disséminé | |
| Embolie pulmonaire | | |
| Causes sous-diaphragmatiques | Abcès sous-phrénique | Pancréatite (presque toujours du côté gauche du fait de la proximité avec le petit épiploon) |
| Traumatisme | Hémothorax | Chylothorax |

## Aspect radiologique

Un épanchement pleural est généralement très facile à reconnaître sur la radiographie thoracique avec une opacité de tonalité hydrique déclive et une ligne bordante qui remonte le long de la paroi thoracique (voir figure 4.51, page 112 et figure 5.1). Cependant, il peut parfois être difficile de différencier un épanchement pleural d'un épaississement pleural. De plus, il est généralement difficile de situer la hauteur de la coupole diaphragmatique au sein de l'épanchement pleural, ce qui peut être important si l'on prévoit une ponction ou une biopsie pleurale.

**Figure 5.1. Polyarthrite rhumatoïde compliquée d'un épanchement pleural.**
On voit aussi une atteinte parenchymateuse nodulaire témoignant d'une complication du traitement par le méthotrexate.

Le diagnostic peut également être difficile en cas d'épanchement pleural sous-pulmonaire (figure 5.2), d'épanchement localisé dans une scissure ou d'épanchement enkysté. Dans ces circonstances, l'échographie pleurale et/ou le scanner peuvent être contributifs.

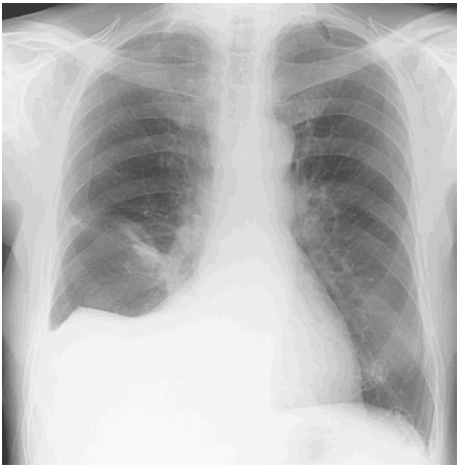

**Figure 5.2. Épanchement pleural droit sous-pulmonaire.**
La forme de la coupole diaphragmatique droite est très inhabituelle et il existe également un épanchement pleural au sein de la petite scissure. Un cliché en décubitus latéral droit permet le diagnostic avant même la réalisation d'une échographie ou d'un scanner.

Chez le patient dont la radiographie est montrée en figure 5.2, la réalisation d'un cliché en décubitus latéral droit a permis de confirmer l'épanchement pleural sous-pulmonaire en révélant une opacité de densité hydrique, déclive, le long de la paroi thoracique.

***Risque d'erreur***

**Avant de réaliser une ponction ou une biopsie pleurale, il faut avoir localisé précisément le diaphragme. Effectivement, la ponction du foie ou de la rate peut être à l'origine de complications sévères, surtout si l'on a utilisé une aiguille de biopsie pleurale.**

## Volume de l'épanchement pleural et symptomatologie clinique

L'abondance de l'épanchement peut orienter le diagnostic. En présence d'un épanchement pleural de grande abondance (épanchement occupant plus de la moitié d'un hémithorax), les causes les plus fréquentes sont les tumeurs pleurales ou pulmonaires primitives ou secondaires, le mésothéliome, l'empyème et la polyarthrite rhumatoïde. Il arrive plus rarement que des épanchements pleuraux abondants soient la conséquence d'une insuffisance cardiaque, d'une pneumopathie ou d'une embolie pulmonaire.

Afin d'effectuer le diagnostic étiologique d'un épanchement pleural, les signes cliniques sont aussi importants. L'épanchement pleural secondaire à une embolie pulmonaire est généralement très douloureux, comme l'épanchement pleural associé au lupus érythémateux disséminé, alors que l'épanchement pleural est généralement peu abondant. Au contraire, les épanchements pleuraux observés au cours des polyarthrites rhumatoïdes ne causent généralement pas de douleurs thoraciques. L'épanchement pleural qui complique la pneumonie à pneumocoque constitue un autre exemple d'épanchement pleural à l'origine de douleurs thoraciques.

***Parole de sage***

**Le tableau clinique habituel de la pneumonie à pneumocoque (moins fréquente de nos jours) est caractérisé par des frissons, puis de la fièvre, rapidement suivis d'une douleur pleurale. Les anomalies radiographiques peuvent être retardées par rapport aux signes cliniques et un cliché radiographique réalisé précocement peut être normal, ce qui peut compliquer le diagnostic. La présentation clinique est donc importante, en particulier les frissons.**

Les épanchements pleuraux malins peuvent être douloureux, mais ils se traduisent plus fréquemment par une dyspnée. Le mésothéliome peut se manifester par des douleurs et une dyspnée, mais généralement la dyspnée est au premier plan, notamment en cas d'épanchement pleural récidivant.

## « Poumon blanc »

Ce terme est utilisé pour décrire une opacité hydrique homogène occupant l'ensemble d'un hémithorax. Il y a quatre causes principales : collapsus pulmonaire complet, pneumonectomie, consolidation et épanchement pleural massif. En présence d'un poumon blanc, il est important de savoir faire la différence entre un épanchement pleural massif et les autres causes. Ce qui fait la différence entre l'épanchement pleural massif et l'atélectasie complète, c'est la direction du déplacement du médiastin : il est refoulé en cas d'épanchement pleural massif (figure 5.3) et, au contraire, rétracté en cas d'atélectasie ou de pneumonectomie (figure 5.4 et voir figure 4.44a, page 107)

***Risque d'erreur***

Il est capital de distinguer atélectasie complète et épanchement pleural massif. Effectivement, si l'on interprète un poumon blanc provoqué par une atélectasie complète comme un épanchement pleural massif, la conséquence peut être la mise en place d'un drain pleural au sein d'un poumon collabé.

## Enkystement

Les épanchements pleuraux enkystés sont généralement observés en cas d'empyème. Ils peuvent aussi être observés après une ponction ou un drainage pleural incomplet lorsque l'épanchement réapparaît en présence d'adhérences pleurales. En cas de mésothéliome pleural, l'évolution se fait vers la transformation de l'épanchement pleural en masse pleurale solide qui se manifeste par un aspect bosselé caractéristique.

***Point clinique***

L'empyème doit être évacué par un drainage pleural qui est généralement effectué par voie chirurgicale.

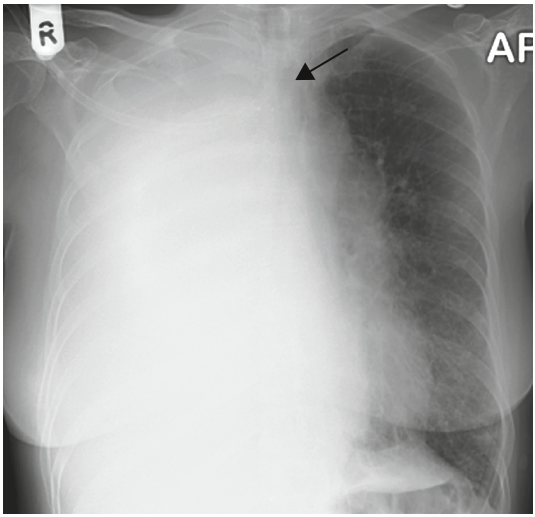


**Figure 5.3. Poumon blanc à droite traduisant un épanchement pleural droit massif.**
Le médiastin est refoulé du côté gauche.

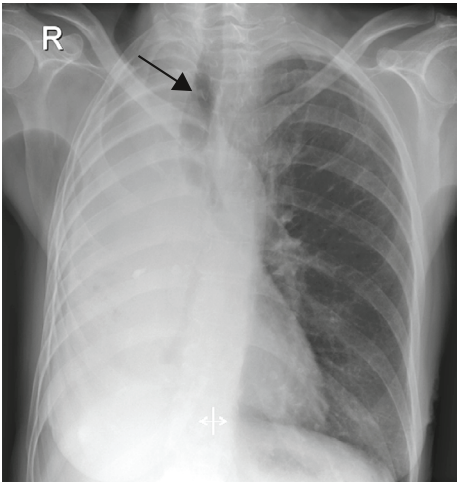


**Figure 5.4. Atélectasie complète du poumon droit secondaire à un cancer bronchique primitif.**
La trachée est attirée du côté anormal.

## Hémothorax et chylothorax

■ L'**hémothorax** complique généralement un traumatisme qui peut être un traumatisme iatrogène. Il existe également des épanchements hémorragiques compliquant une lésion pleurale tumorale. Plus rarement, un épanchement pleural hémorragique peut être la conséquence d'une embolie pulmonaire.

■ Le **chylothorax**, ou épanchement pleural chyleux, est la conséquence d'une fuite lymphatique issue du canal thoracique. Il peut être congénital en cas d'atrésie ou d'hypoplasie du canal thoracique. Il peut également compliquer une chirurgie thoracique ou un traumatisme thoracique. Le chylothorax traumatique constitue généralement une complication d'un traumatisme ouvert, mais on peut parfois observer un chylothorax compliquant un traumatisme fermé (traumatisme avec hyperextension du rachis, effort violent de toux ou de vomissements). Le chylothorax non traumatique est généralement la conséquence d'une lésion tumorale ayant envahi le médiastin.

***Parole de sage***

**Chylothorax**. Quelques causes non traumatiques, rares, comprennent :

- le syndrome des ongles jaunes ;
- la lymphangioléiomyomatose ;
- la tuberculose ;
- la filariose ;
- la thrombose des veines jugulaires ou sous-clavières.

## Tumeurs pleurales

Le fibrome pleural est une affection bénigne rare. La figure 5.5 est le cliché radiographique thoracique d'une jeune femme atteinte de lymphangioléiomyomatose. La lésion pleurale visible à gauche était un fibrome pleural bénin. Je ne pense pas que les deux lésions soient étiologiquement associées.

## Mésothéliome

Un interrogatoire très précis à la recherche d'exposition professionnelle est très important lorsqu'on explore une maladie pleurale. Il existe une période de latence de 20 à 40 ans entre la première exposition à l'amiante et la mort provoquée par le mésothéliome. Dans une étude britannique publiée en 1967, une période de latence inférieure à 20 ans était rare. Par ailleurs, le risque de développer un mésothéliome n'est pas directement corrélé à la durée ou au caractère massif de l'exposition à l'amiante.

Le mésothéliome est plus fréquent chez l'homme. Il se manifeste généralement par des douleurs thoraciques frustes (même si la douleur peut parfois être importante) et par une dyspnée en rapport avec l'épanchement pleural. Au stade avancé de la maladie, des douleurs abdominales sévères peuvent être observées en cas d'extension aux racines nerveuses thoraciques. On peut également observer une

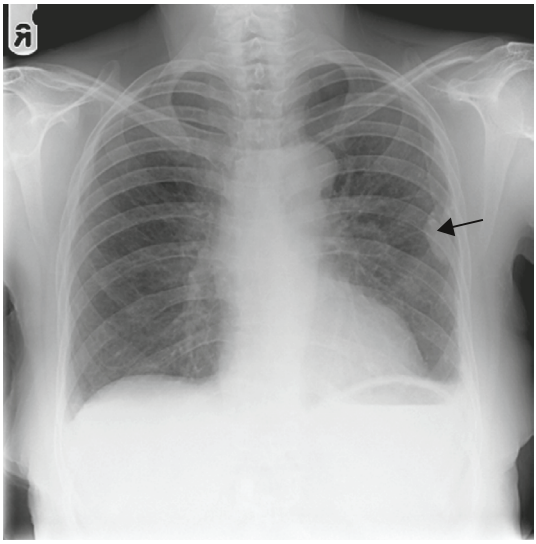

**Figure 5.5. Fibrome pleural bénin (flèche) associé à une lymphangioléiomyomatose responsable d'un infiltrat pulmonaire.**

diffusion tumorale extrathoracique, notamment sur des trajets de drainage de thoracoscopie ou thoracotomie. La radiographie thoracique montre généralement l'association d'un épanchement pleural et d'un épaississement pleural, qui peut mieux être vu après ponction pleurale. Avec l'évolution de la maladie, la plèvre prend un aspect caractéristique mamelonné ou lobulé (figure 5.6). Une perte de volume de l'hémithorax peut aussi être visualisée. Enfin, il est possible

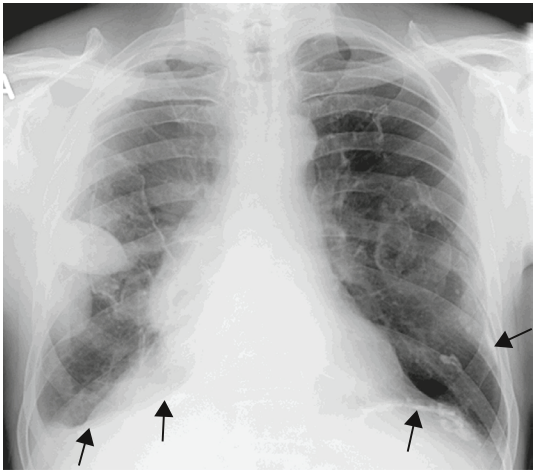

**Figure 5.6. Aspect mamelonné caractéristique du mésothéliome malin droit.**
On observe aussi des plaques pleurales calcifiées caractéristiques, notamment au niveau des coupoles diaphragmatiques (flèches).

d'observer sur la radiographie thoracique des stigmates de l'exposition à l'amiante, tels que des plaques pleurales plus ou moins calcifiées et des signes de fibrose pulmonaire asbestosique (figure 5.6).

### Tumeurs pleurales secondaires

De nombreuses tumeurs peuvent métastaser à la plèvre. L'opacité visualisée sur la figure 5.7 se présente sur la radiographie thoracique de face comme une lésion parenchymateuse pulmonaire. En fait, il s'agissait d'une lésion tumorale maligne ayant envahi la deuxième côte gauche et la plèvre. Il s'agissait d'une localisation d'un myélome multiple.

Les lésions multiples visibles sur la figure 5.8 sont également pleurales. Cela peut être difficile à affirmer sur le seul cliché radiographique du thorax de face. Il s'agissait dans ce cas d'un exemple rare d'extension d'un thymome malin. La tumeur primitive se manifestait sous la forme d'une masse médiastinale antérieure qui envahissait aussi le médiastin supérieur. Les métastases pleurales étaient la conséquence d'une dissémination transpleurale.

## Calcifications pleurales

Il existe trois causes principales de calcifications pleurales :

- **les plaques pleurales calcifiées** : le classique aspect en « feuilles de houx » est illustré sur les figures 1.18 et 1.19, page 15). On visualise également les calcifications caractéristiques au niveau des coupoles diaphragmatiques. Dans ce cas, le diagnostic est aisé ;

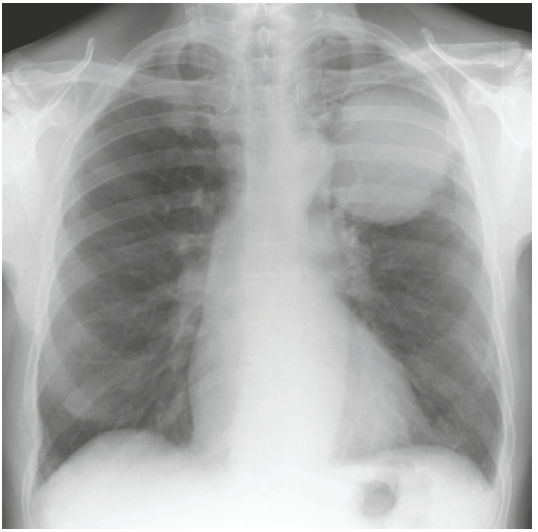

**Figure 5.7. Myélome multiple.**
Ostéolyse de la deuxième côte gauche et extension à la plèvre.

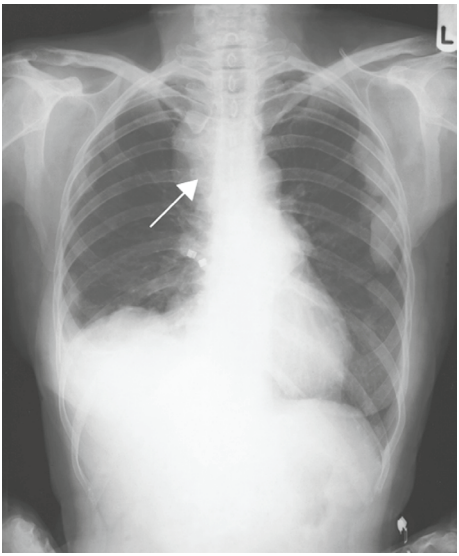


**Figure 5.8. Métastases pleurales d'un thymome malin.**
Masse médiastinale antérosupérieure (flèche).

- **tuberculose** : la figure 5.9 constitue un exemple assez caractéristique d'un empyème ancien calcifié. Le type de calcification est nettement différent de celui qu'on observe en présence de plaques pleurales liées à l'exposition à l'amiante. L'aspect pathognomonique sur la radiographie thoracique est l'aspect en « os de seiche » généralement observé chez les patients ayant eu un pneumothorax thérapeutique (figure 5.10). La calcification massive est la séquelle d'un empyème tuberculeux beaucoup plus rarement observé de nos jours. Les techniques chirurgicales utilisées dans l'aire pré-antibiotique – pneumothorax thérapeutique, plombage, pneumopéritoine thérapeutique et thoracoplastie – paraissent aujourd'hui barbares mais elles ont sauvé des vies ;
- **antécédents d'hémothorax** : la figure 5.11 représente la radiographie thoracique d'un homme qui était boxeur dans sa jeunesse. Un cal osseux est visible sur l'arc latéral de la 10e côte gauche, mais on distingue également une petite calcification pleurale à proximité du cal osseux. Tous les traumatismes thoraciques externes peuvent se compliquer de calcifications pleurales, mais lorsque les calcifications sont multiples et bilatérales, ils sont généralement la conséquence de traumatismes à répétition observés chez d'anciens boxeurs.

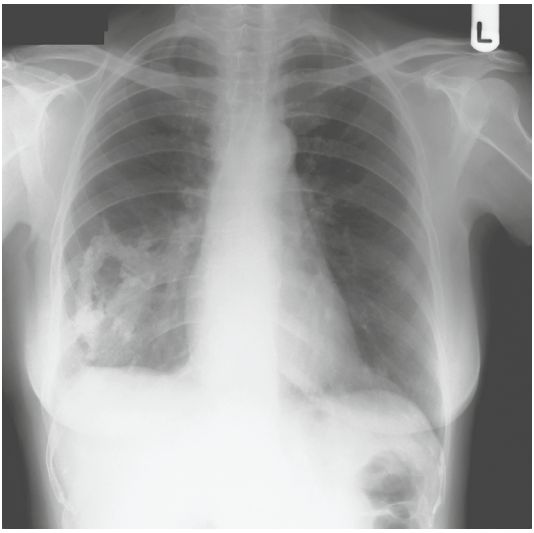


**Figure 5.9.** Calcification pleurale caractéristique résultant de l'évolution d'un empyème tuberculeux ancien.

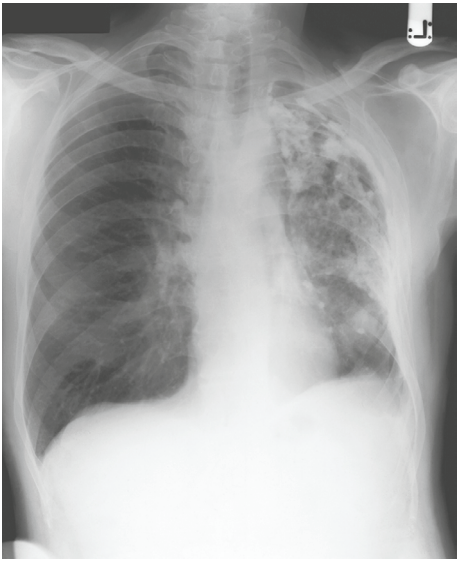

**Figure 5.10.** Calcification pleurale dans les suites d'un empyème tuberculeux qui avait été traité par pneumothorax thérapeutique.

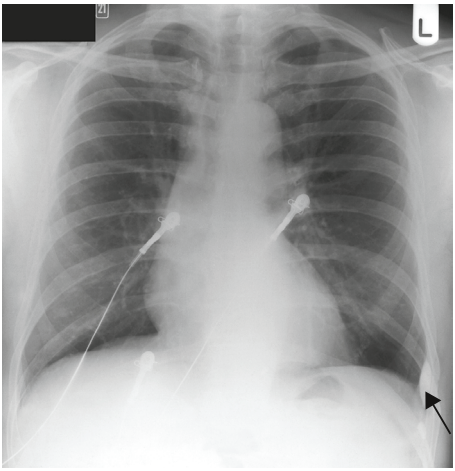


**Figure 5.11. Calcification pleurale localisée (base gauche, flèche) conséquence d'un traumatisme thoracique ancien chez un boxeur.**

*Chapitre 5 – Check-list*

- Les pneumothorax de petite abondance peuvent être difficiles à repérer. Cherchez-les attentivement chez quelqu'un qui se plaint d'une douleur pleurale de survenue brutale.
- Si vous faites le diagnostic de pneumothorax, cherchez des arguments pour un caractère compressif. Il s'agit alors d'une urgence médicale.
- Des hyperclartés localisées peuvent être la conséquence d'autres causes qu'un pneumothorax localisé. La prise en charge d'une bulle ou d'un kyste pulmonaire est très différente de celle d'un pneumothorax.
- Un épanchement pleural typique est très facile à reconnaître, mais il peut être beaucoup plus difficile de reconnaître de petits épanchements pleuraux ou des épanchements pleuraux enkystés, comme les épanchements sous-pulmonaires. Un complément d'imagerie peut être nécessaire pour en faire le diagnostic ou pour guider la ponction pleurale.
- Méfiez-vous du poumon blanc. Il est indispensable de déterminer s'il est dû à un collapsus ou à une consolidation plutôt qu'à un épanchement pleural. La direction du déplacement médiastinal constitue la clé diagnostique, mais il ne faut pas hésiter à compléter le bilan d'imagerie. Il ne faut pas drainer ni même ponctionner un thorax si l'on n'est pas sûr de soi.
- Des anomalies pleurales peuvent être provoquées par des pathologies malignes primitives ou secondaires.
- Les caractéristiques des calcifications pleurales sont souvent pathognomoniques ; plaques d'asbestose ou tuberculose ancienne sont les étiologies les plus courantes.

CHAPITRE

6

# Hypoxie à cliché thoracique normal

PLAN DU CHAPITRE


- Première étape
- Deuxième étape
- Troisième étape : atteinte vasculaire pulmonaire
  - Anomalies radiographiques de l'embolie pulmonaire
  - Autres atteintes vasculaires pulmonaires
- Quatrième étape : maladies des voies aériennes
- Cinquième étape : atteinte alvéolaire


*Maîtriser la radiographie du thorax*
© 2014, Elsevier Masson SAS. Tous droits réservés

La dyspnée est un des motifs les plus fréquents de consultation aux urgences. La dyspnée à cliché thoracique normal constitue un tableau caractéristique. Il est important d'insister sur ce sujet pour éviter les erreurs fréquemment commises quand on retient trop facilement le diagnostic d'infection thoracique ou d'hyperventilation. Il s'agit en fait d'un tableau clinique compliqué qui peut correspondre à de multiples causes, y compris des maladies qui peuvent être fatales si elles ne sont pas diagnostiquées.

Dans cette situation, la première étape consiste à vérifier si la dyspnée a des conséquences physiologiques, c'est-à-dire s'il existe une hypoxie. Pour cela, il ne suffit pas d'analyser la saturation en oxygène ni même le résultat des gaz du sang ; il importe d'interpréter plus finement l'analyse des échanges gazeux. C'est parce que j'ai souvent constaté que l'évaluation d'une telle dyspnée isolée était incomplète que je pense utile d'y consacrer un chapitre. Tous ceux qui prennent en charge des patients en situation d'urgence doivent être à même de comprendre les anomalies physiologiques propres aux échanges gazeux en présence d'un patient essoufflé présentant une radiographie thoracique normale. Un autre rationnel de ce chapitre est de montrer qu'il y a de nombreuses situations pathologiques thoraciques sans anomalie de la radiographie du thorax alors que d'autres examens radiographiques peuvent être très anormaux.

Nous aborderons dans ce chapitre trois catégories de maladies : les affections pulmonaires vasculaires (notamment les maladies thrombo-emboliques) ; les atteintes des voies aériennes ; et d'autres maladies en mesure de provoquer un syndrome de comblement alvéolaire qui peut ne pas être visible sur un cliché thoracique au début de la maladie.

Il est important de commencer par quelques bases physiopathologiques. Là encore, une analyse systématique et une progression logique doivent être utilisées chez un patient essoufflé à cliché thoracique normal.

## Première étape

Le patient est-il hypoxique et dyspnéique ? Aujourd'hui, dans les services d'urgence, la saturation en oxygène est mesurée de façon systématique et la majorité des patients dyspnéiques ont un prélèvement des gaz du sang. Cependant, j'ai noté que l'interprétation de ces données est rarement complète. Prenons l'exemple d'une jeune femme de 23 ans, dyspnéique, dont la saturation artérielle en oxygène ($S_aO_2$) est de 96 %.

Êtes-vous rassuré ? Vous ne devriez pas l'être compte tenu de la forme de la courbe de dissociation de l'hémoglobine. Cette $S_aO_2$ peut être obtenue avec une pression artérielle en oxygène ($P_aO_2$) franchement anormale chez une jeune femme de 23 ans. De plus, pression et saturation artérielle en oxygène ne peuvent être analysées de façon indépendante car elles sont modifiées par le degré de ventilation ;

elles augmentent en cas d'hyperventilation (si le poumon est normal) et diminuent en cas d'hypoventilation.
Heureusement vous savez cela et vous dosez les gaz du sang. Vous trouvez une $P_aO_2$ de 93,75 mmHg, une pression artérielle en $CO_2$ ($P_aCO_2$) de 22,5 mmHg et un pH de 7,49.
Êtes-vous maintenant rassuré avec une pression artérielle en oxygène dans les limites de la normale et une $P_aCO_2$ basse ? C'est probablement la conséquence d'une hyperventilation ?
Faux.
Rappelons nous que la $P_aO_2$ mesurée est dépendante de la concentration d'oxygène inspiré ($FiO_2$), du degré de ventilation alvéolaire (VA) et de l'intégrité de la fonction du poumon qui détermine ses capacités de transporter l'oxygène des alvéoles aux capillaires pulmonaires.
Si la fonction pulmonaire est normale, une augmentation de la $FiO_2$, de la VA ou des deux va provoquer une augmentation de la $P_aO_2$ et, inversement, une baisse de la $FiO_2$, de la VA ou des deux va provoquer une diminution de la $P_aO_2$. C'est dire que l'analyse isolée de la $P_aO_2$ ne permet pas d'évaluer correctement la fonction pulmonaire. Elle doit donc être analysée en réfléchissant à ce qui se passe au niveau alvéolaire où la pression alvéolaire en oxygène est influencée par $FiO_2$ et VA.
Dans le cas de cette jeune femme qui nous intéresse, je pense que l'analyse de la $P_aO_2$ est trompeuse. Réfléchissez à ce qui se passe au niveau des alvéoles pulmonaires. Dans ce cas, la $P_aCO_2$ est basse. Nous savons tous que le transport du dioxyde de carbone du capillaire pulmonaire vers l'alvéole pulmonaire est très efficace et donc la pression alvéolaire en dioxyde de carbone est la même que la pression artérielle en dioxyde de carbone, soit 22,5 mmHg dans le cas qui nous intéresse. Mais la pression alvéolaire totale doit toujours être égale à la pression atmosphérique. Ainsi, si la composante en dioxyde de carbone diminue, elle doit être compensée par une augmentation de la pression d'un autre gaz. La pression en azote est constante, donc il n'y a que la pression en oxygène qui puisse équilibrer le déficit. Dans ces conditions, on peut déduire que la pression alvéolaire en oxygène doit être plus élevée que 90 mmHg. Il faut être plus précis. Il faut mesurer cette pression alvéolaire en oxygène. Le calcul est franchement simple. Il est fondé sur l'équation suivante :

$$P_AO_2 = P_IO_2 - \frac{P_ACO_2}{R}$$

où ***R*** correspond au quotient respiratoire (le plus souvent égal à 0,8) et $P_IO_2$ (pression partielle d'oxygène inspiré en air libre) à 21 % de la pression atmosphérique et donc 21 % de 709 mmHg soit 148,9 mmHg (on peut arrondir à 149 mmHg).

Dans l'exemple qui nous intéresse :

$$P_AO_2 = 149 - \frac{22.5}{0.8}$$

$$P_AO_2 = 121 \text{ mmHg}$$

Cela veut donc dire qu'il existe un gradient alvéolo-artériel en oxygène de 28,2 mmHg. Je me méfierais d'un gradient supérieur à 15 mmHg chez une jeune femme de 23 ans mais un gradient supérieur à 25 mmHg est franchement anormal. En d'autres termes, avec ce calcul tout simple, le tableau clinique devient beaucoup plus inquiétant. Il ne s'agit donc pas d'une hyperventilation essentielle mais d'une altération des échanges gazeux. De plus, la radiographie thoracique est normale, il faut donc comprendre cette discordance.

***Point clinique***

L'équation ci-dessus est modifiée parce qu'elle néglige le fait que nous consommons un plus grand volume d'oxygène que celui que nous produisons en dioxyde de carbone. Ainsi, à chaque cycle respiratoire, le volume inspiré d'air alvéolaire est un petit peu plus grand que le volume expiré, et c'est ce qui est exprimé dans l'équation complète. En pratique, quand on calcule la pression alvéolaire en oxygène ($P_AO_2$) en se servant de la formule modifiée, l'erreur ne concerne qu'une fraction de mmHg qui peut être négligée dans nombre de situations cliniques.

Dans ces conditions, calculer la pression alvéolaire en oxygène devient hasardeux quand la pression partielle d'oxygène inspiré augmente. Ne pas considérer les modifications ventilatoires chez un patient hypoxique quand on calcule le gradient pression alvéolaire en oxygène/pression artérielle en oxygène n'est pas seulement inutile, c'est également dangereux.

Il existe une discordance ventilation/perfusion et le gradient $PAO_2 - PaO_2$ augmente avec l'âge. Une estimation grossière des valeurs normales en fonction de l'âge est donnée par l'équation d'abord rapportée par Mellemgaard et al. au début des années 1960 :

$$P_AO_2 - PaO_2 = 2{,}5 + (\text{âge en années} \times 0{,}21)$$

## Deuxième étape

C'est une étape courte mais importante. Analysons ces gaz du sang chez un jeune homme : $P_aO_2$ 124 mmHg, $P_aCO_2$ 15 mmHg, pH 7,37.

Le gradient alvéolo-artériel calculé est de 7,5 mmHg, ce qui est complètement normal. Il s'agit d'un patient qui hyperventile et sa fonction pulmonaire est normale. Cependant, avant de poser le diagnostic d'hyperventilation essentielle, il faut analyser l'équilibre acidobasique. L'exemple donné est celui d'un jeune homme de 19 ans qui a ingéré une dose massive d'aspirine et qui hyperventile pour corriger l'acidose métabolique. La diminution de la pression artérielle en dioxyde de carbone ($PaCO_2$), résultat de l'hyperventilation, a largement compensé l'acidose métabolique, mais l'excès de base était absolument anormal, mesuré à −9. Il faut donc bien garder en tête d'analyser tous les paramètres de l'équilibre acidobasique et d'exclure les conséquences d'une hyperventilation compensatrice.

## Troisième étape : atteinte vasculaire pulmonaire

Attachons-nous maintenant à analyser l'examen d'un patient qui a un gradient alvéolo-artériel anormal et pas d'explication évidente sur la radiographie thoracique. La figure 6.1 est le cliché radiographique thoracique d'une femme de 60 ans qui était adressée pour une dyspnée aiguë. Elle avait un gradient alvéolo-artériel de 60 mmHg, était dyspnéique au repos et très angoissée. L'examen clinique ne montrait pas d'anomalie respiratoire et le cliché radiographique thoracique était normal. Un traitement anticoagulant a été administré et un angioscanner pulmonaire a été réalisé, dont l'une des images est reproduite sur la figure 6.2 qui montre des embols à droite et à gauche.

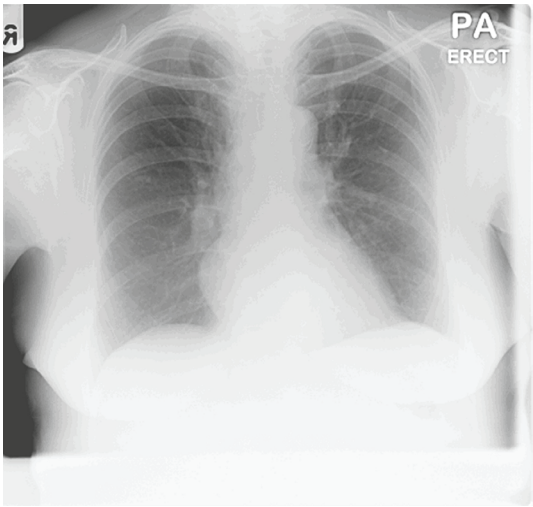


**Figure 6.1. Cliché radiographique thoracique d'une femme de 60 ans présentant une dyspnée aiguë.**

Une embolie pulmonaire massive peut être présente en l'absence de signe évident cardiovasculaire ou respiratoire. De plus, tant la radiographie thoracique que l'électrocardiogramme peuvent être normaux. Le message essentiel est que, chez un patient hypoxique avec une radiographie thoracique normale, le premier diagnostic à envisager est celui d'embolie pulmonaire. L'embolie pulmonaire engage le pronostic vital et expose au risque de récidive.

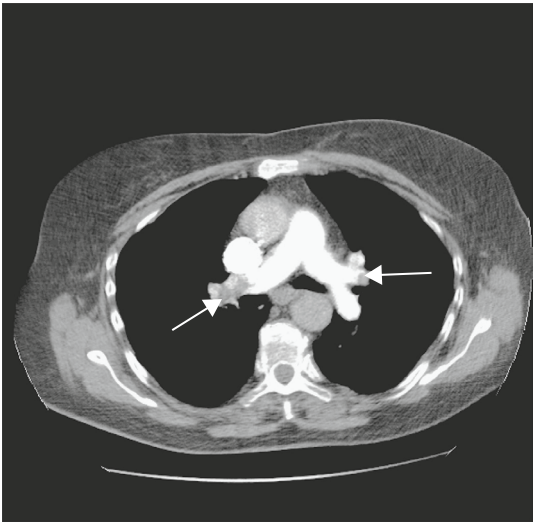

**Figure 6.2. Angioscanner de la même patiente (figure 6.1).**
Embols bilatéraux (flèches).

### *Point clinique*

**Réaction pleurale**

- De petits emboles pulmonaires provoquent volontiers une réaction pleurale puisqu'ils sont aptes à atteindre la périphérie pulmonaire et à intéresser la plèvre viscérale.
- De plus grands emboles, au contraire, se manifestent fréquemment par une dyspnée et un retentissement cardiocirculatoire sans phénomène douloureux.
- L'absence de réaction pleurale ne permet pas d'exclure le diagnostic d'embolie pulmonaire.

**Signes cliniques**

- Il n'est pas rare qu'il n'y ait aucun signe clinique quand il s'agit de petites embolies pulmonaires.

- Une augmentation de la fréquence respiratoire peut être le seul signe physique.
- Les signes d'hypertension artérielle pulmonaire – turgescence jugulaire, dédoublement du deuxième bruit cardiaque et gêne parasternale droite – témoignent de l'hypertrophie ventriculaire droite.
- Des embolies pulmonaires massives peuvent se manifester par une défaillance cardiocirulatoire avec marbrures et hypotension artérielle.

## Anomalies radiographiques de l'embolie pulmonaire

Des anomalies radiographiques thoraciques peuvent être observées en cas d'embolie pulmonaire et certaines peuvent être très discrètes :

- ascension de l'une ou de l'autre (voire des deux) coupole diaphragmatique ;
- opacités linéaires aux bases pulmonaires ;
- opacité triangulaire à base externe pleurale.

La figure 6.3 illustre ces trois anomalies – une association très inhabituelle.

D'autres signes peuvent être observés :

- l'élargissement du tronc d'une artère pulmonaire, qui est la conséquence de la présence d'un caillot au sein de cette artère ;
- le signe de Westermark, qui est une hyperclarté d'un champ pulmonaire, mais c'est un signe très rare. Il est illustré en figure 6.4a accompagné d'un gros hile (figure 6.4b)

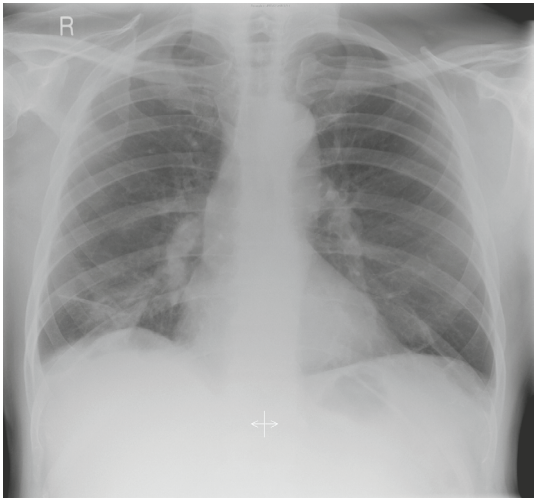


**Figure 6.3. Surélévation de la coupole diaphragmatique droite, opacité linéaire et opacité triangulaire de la base droite.**
Il est rare que ces anomalies évocatrices d'embolie pulmonaire soient associées.

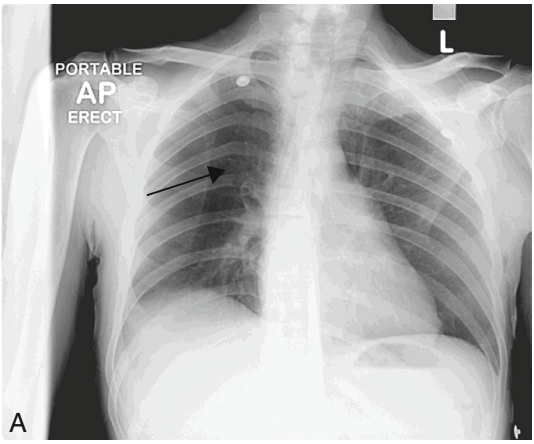


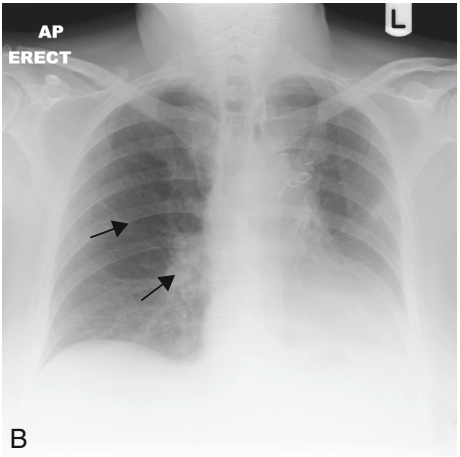


**Figure 6.4. a, b. Exemples de signe de Westermark avec hypoperfusion pulmonaire (flèches).** Le hile droit est gros, notamment en figure b.

La figure 6.5a,b montre le scanner du même patient. Il y a une embolie massive bilatérale. Cet homme a complètement guéri après la thrombolyse.

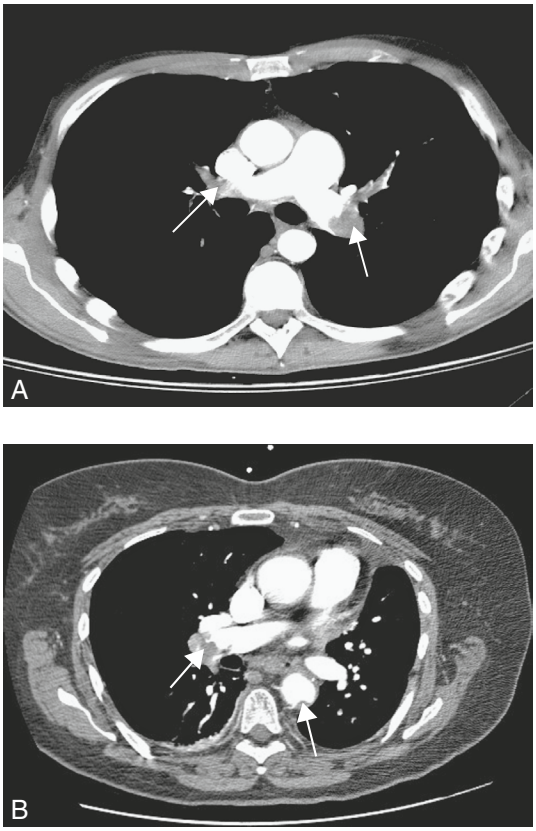


**Figure 6.5. a, b. Le scanner des mêmes patients qu'en figure 6.4 montre un thrombus dans l'artère pulmonaire droite (flèche).**

## Autres atteintes vasculaires pulmonaires

■ L'**hypertension artérielle pulmonaire secondaire** est généralement la conséquence d'une bronchopathie chronique obstructive. Les anomalies radiographiques sont caractérisées par un élargissement bilatéral des artères pulmonaires proximales et, au contraire, une raréfaction du réseau artériel pulmonaire distal. Ces signes peuvent être associés à des signes témoignant d'une pathologie pulmonaire parenchymateuse, telle que les bulles emphysémateuses comme celles qui sont montrées sur la figure 1.24, page 18.

■ L'**hypertension artérielle pulmonaire idiopathique** a la même traduction radiographique. D'un point de vue clinique, la dyspnée est progressive et non de début brutal.

## Quatrième étape : maladies des voies aériennes

Un processus pathologique qui intéresse principalement les voies aériennes va se traduire par une dyspnée et une discordance de la ventilation/perfusion. Cependant, la maladie peut ne pas être visible sur le cliché thoracique. Voyons quelques maladies qui peuvent provoquer ces anomalies.

■ **Asthme**. Les patients asthmatiques peuvent présenter une hypoxie sévère avec une radiographie thoracique normale. Cependant, le diagnostic est généralement facile puisque le diagnostic est cliniquement évident. La difficulté principale est d'évaluer la sévérité de la crise d'asthme ; c'est la raison pour laquelle il faut effectuer un examen des gaz du sang.

■ **Bronchopathie obstructive post-tabagique**. La bronchique chronique et l'emphysème provoquent également une altération du rapport ventilation/perfusion. Même s'ils peuvent se traduire par des anomalies radiographiques telles que des bulles, une raréfaction vasculaire ou des signes d'hypertension artérielle pulmonaire, la radiographie thoracique est parfois dans les limites de la normale. La survenue d'une surinfection chez un malade atteint de bronchopathie chronique obstructive altère encore le rapport ventilation/perfusion avec une aggravation de l'hypoxie. Le problème principal est qu'il n'est pas possible de corréler le degré d'hypoxie avec la gravité d'une bronchopathie chronique obstructive. De plus, les malades bronchopathes chroniques sont exposés au risque d'embolie pulmonaire et il existe donc de nombreuses erreurs possibles.

■ **Bronchiolite aiguë**. Cette maladie est beaucoup plus fréquente chez les enfants, mais elle peut également survenir chez les adultes. De nombreux virus peuvent être responsables d'une bronchiolite aiguë et les signes cliniques sont une dyspnée accompagnée d'une fébricule, avec une histoire compatible avec une infection respiratoire chez un patient qui peut présenter une hypoxie sévère et une radiographie thoracique normale. À l'auscultation, on peut retrouver des sibilants inspiratoires.

■ **Autres maladies des voies aériennes**. Les figures 6.6 et 6.7 montrent un exemple de bronchiolite oblitérante. C'est une maladie rare qui peut être associée à la polyarthrite rhumatoïde ou à d'autres collagénoses, mais qui peut également être idiopathique, ce qui était ici le cas. La radiographie thoracique montre un certain degré de distension, mais l'hypoxie sévère était discordante avec les anomalies radiographiques mineures. La figure 6.7 est une coupe tomodensitométrique acquise en expiration qui montre un piégeage aérique au sein du parenchyme pulmonaire (flèche).

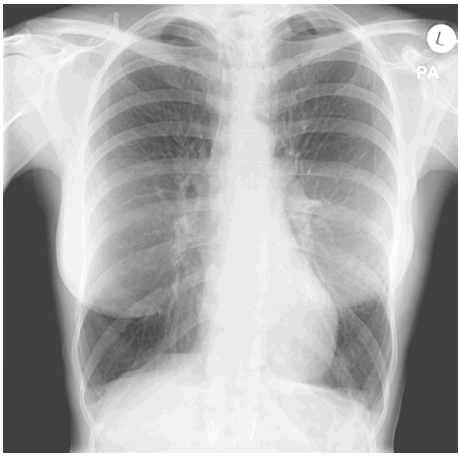


**Figure 6.6. Radiographie thoracique d'une jeune femme avec une bronchiolite oblitérante.**

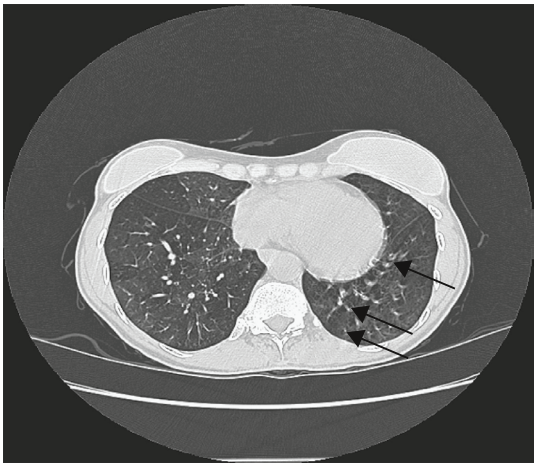

**Figure 6.7. Examen tomodensitométrique de la même patiente qu'en figure 6.6 qui montre un piégeage aérique sévère.**

## Cinquième étape : atteinte alvéolaire

Enfin, un grand nombre de maladies peuvent provoquer un syndrome de comblement alvéolaire avec des perturbations profondes des échanges gazeux alors que la radiographie thoracique est normale ou subnormale. Le diagnostic peut souvent être porté sur l'histoire clinique, comme c'est le cas dans les exemples suivants.

**Figure 6.8. Pneumopathie au méthotrexate.**

■ La figure 6.8 montre l'examen tomodensitométrique (TDM) d'une femme de 68 ans qui avait une polyarthrite rhumatoïde. La TDM a été réalisée à cause de ses antécédents de traitement au méthotrexate. Elle montre plusieurs anomalies qui sont assez caractéristiques de la pneumopathie au méthotrexate qui a rapidement guéri après un traitement corticoïde.

■ La figure 6.9 montre un aspect en verre dépoli sur un scanner réalisé chez un fermier de 30 ans. Il s'agit d'un exemple de « poumon de fermier » (un type d'alvéolite allergique extrinsèque) qui a pu être traité par corticoïdes.

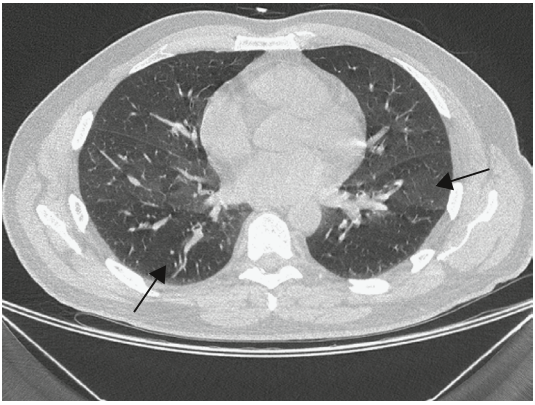

**Figure 6.9. Maladie du poumon de fermier.**

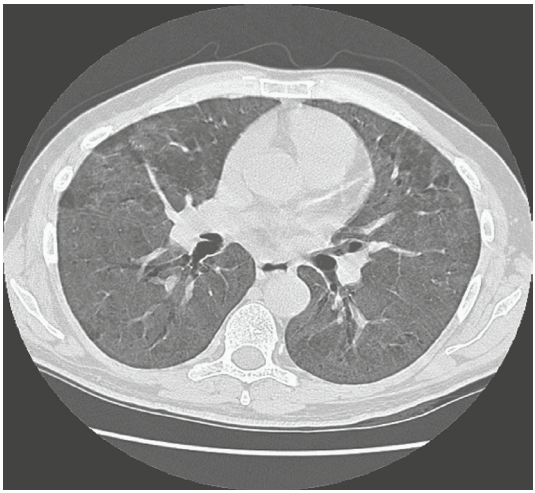

**Figure 6.10. Pneumopathie des éleveurs d'oiseaux.**

■ La figure 6.10 est un autre exemple d'alvéolite allergique extrinsèque. Dans ce cas, il s'agissait d'une pneumopathie des éleveurs d'oiseaux (le patient avait un perroquet comme animal de compagnie).
Dans chacun de ces trois exemples, un aspect en verre dépoli est observé (flèche en figure 6.9).

■ La pneumocystose pulmonaire peut très bien débuter par une dyspnée et une hypoxie avec une radiographie thoracique normale au début. On peut également citer à ce propos la fibrose interstitielle idiopathique.

CHAPITRE

7

# Cas cliniques et cas d'exception

PLAN DU CHAPITRE


- Exemples pratiques
- Réponses
- Cas exceptionnels
  - Figures 7.27 et 7.28
  - Figures 7.29 et 7.30
  - Figures 7.31 et 7.32
  - Figure 7.33
  - Figure 7.34
  - Figure 7.35 et 36
- Conclusion



© 2014, Elsevier Masson SAS. Tous droits réservés

Ce dernier chapitre est composé de deux sections. Pour la première, je vous propose une série de cas cliniques, sur lesquels vous pourrez vous exercer. La dernière section présente des cas d'exception recueillis ces dernières années. Bien que les cas exceptionnels soient rares par définition, ils restent selon moi instructifs car ils illustrent l'intérêt d'une analyse systématique du cliché.

## Exemples pratiques

Regardez attentivement les radiographies qui suivent (chacune d'elles est accompagnée d'une brève histoire clinique), suivez scrupuleusement l'analyse systématique qui a été décrite dans les chapitres précédents et prenez votre temps pour analyser toutes les anomalies. Ensuite, choisissez le diagnostic le plus probable, et vérifiez la validité de votre analyse et du diagnostic effectué avec les réponses qui suivent.

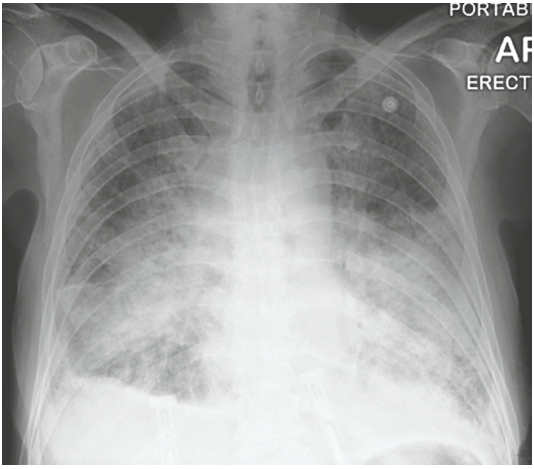


**Figure 7.1. Cet homme a été hospitalisé pour une dyspnée aiguë sévère.**

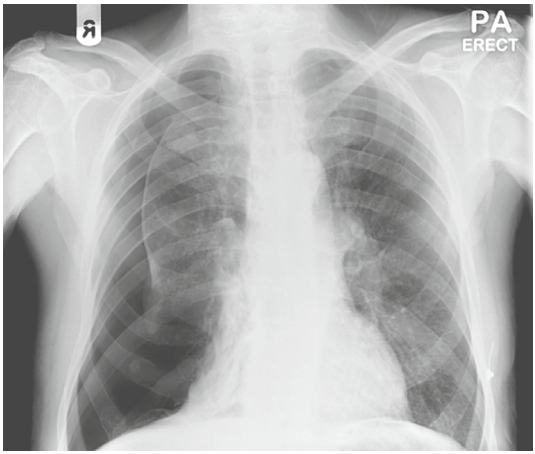


**Figure 7.2.** Prenez votre temps car il y a beaucoup de choses à voir, puis regardez les figures 7.3 et 7.4.

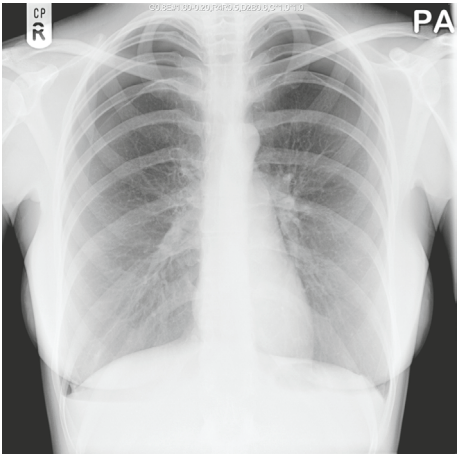


**Figure 7.3.** Dyspnée et douleur thoracique chez une jeune femme.

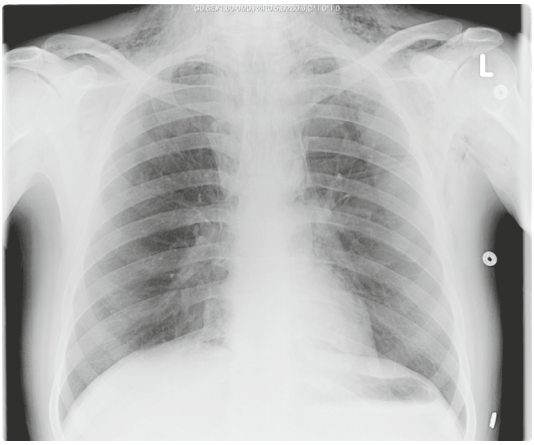


**Figure 7.4. Dyspnée et respiration sifflante chez un jeune homme.**

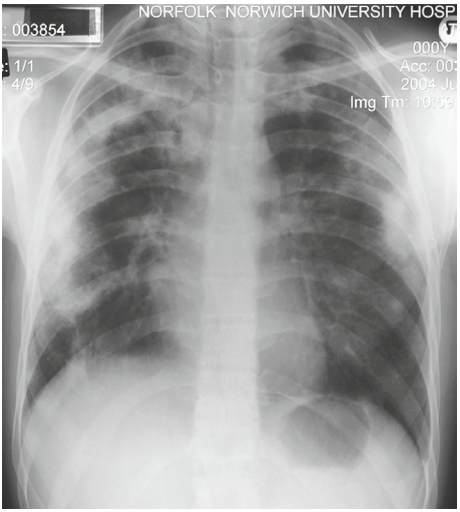


**Figure 7.5. Ce jeune homme n'allait pas très bien dans les 2 semaines précédant la réalisation de ce cliché thoracique.**
Il était fébrile, il toussait et il présentait une altération de l'état général. Analysez la localisation des opacités pulmonaires.

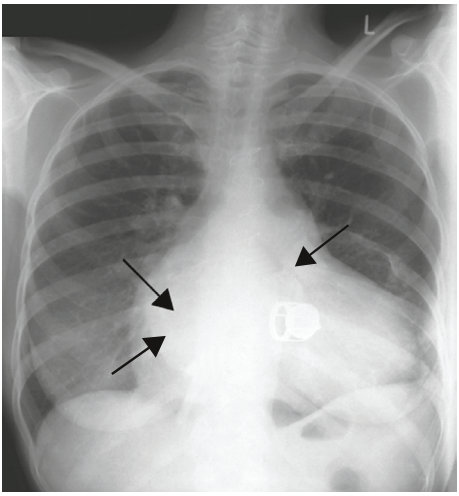


**Figure 7.6. Il y a de nombreuses anomalies sur ce cliché thoracique qui permettent de reconstituer l'histoire de cette femme qui avait eu un rhumatisme articulaire aigu dans l'enfance.**

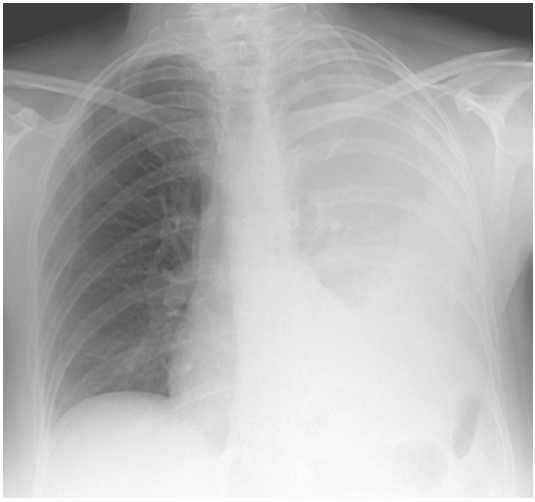

**Figure 7.7. Cette femme présentait principalement une perte de poids importante et de la fièvre et elle était cachectique lors de l'hospitalisation.** Comment intégrez-vous ces éléments ?

**Figure 7.8.** Cette jeune femme de 19 ans était suivie en pneumologie depuis sa petite enfance.

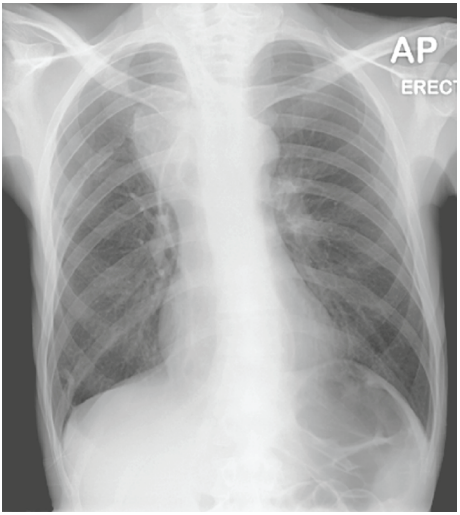


**Figure 7.9.** Ce jeune homme a consulté pour une perte de poids et des douleurs thoraciques associées à un alcoolisme chronique.

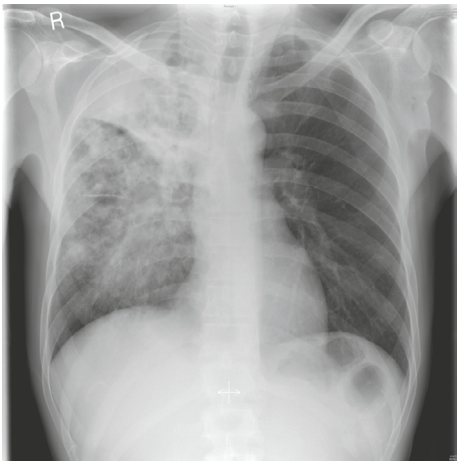


**Figure 7.10. Sueurs nocturnes et perte de poids étaient les symptômes révélateurs.**
Décrivez les anomalies radiographiques. Quel est le diagnostic le plus probable ?

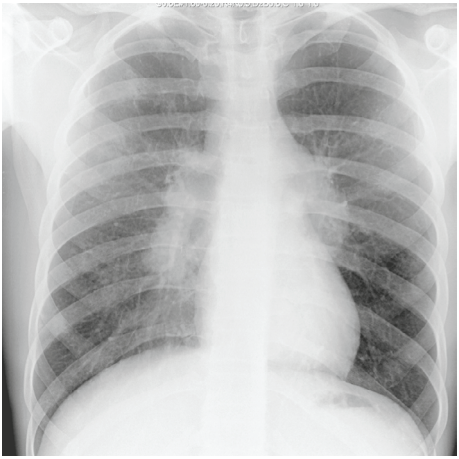

**Figure 7.11. L'association d'anomalies médiastinales et parenchymateuses doit orienter vers un diagnostic.**
À votre avis, quels sont les symptômes de ce jeune homme ?

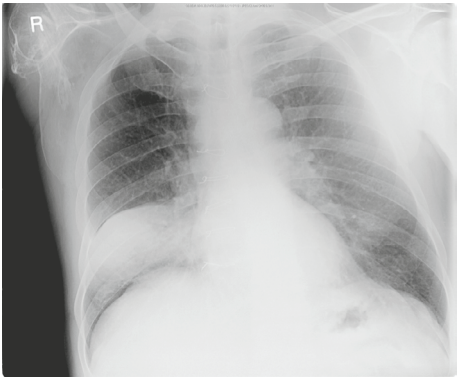


**Figure 7.12. Les anomalies radiographiques sont en partie séquellaires et en partie acquises.**
Quel est votre diagnostic ?

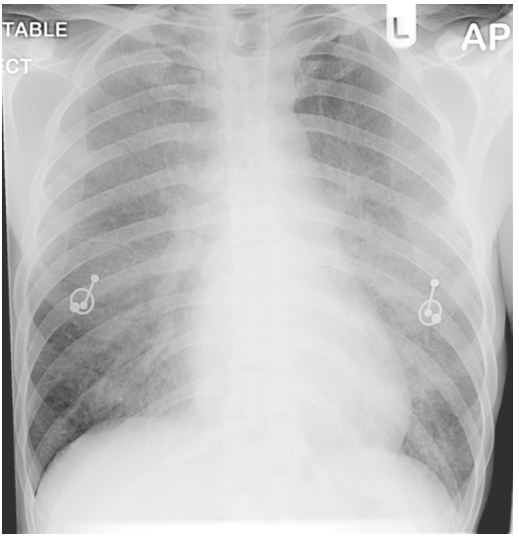


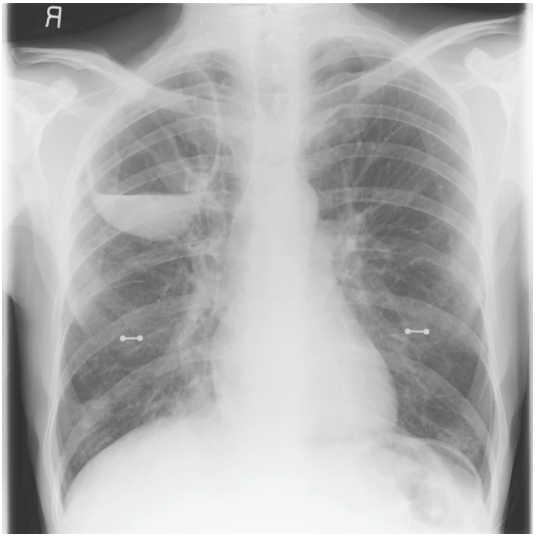


**Figures 7.13 et 7.14. Ces deux clichés ont une anomalie en commun. Laquelle ?**
Les pathologies pulmonaires sont très différentes. Décrivez ce que vous voyez dans les deux cas. Comment relier la pathologie sous-jacente chez ces deux patients ?

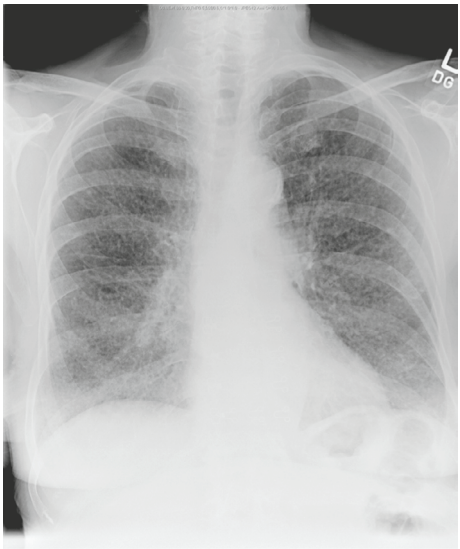


**Figure 7.15. Décrivez l'infiltrat pulmonaire.**
Quel est votre diagnostic étiologique ?

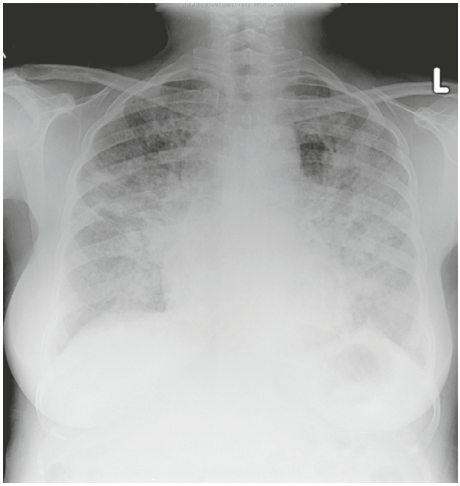


**Figure 7.16. Un autre exemple d'infiltrat pulmonaire.**
Décrivez le type et la distribution des opacités.

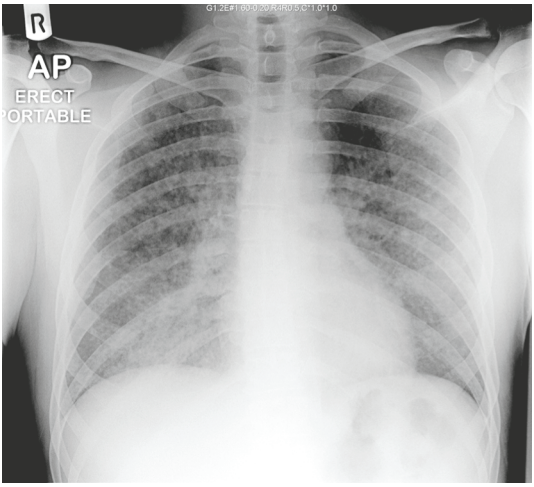


**Figure 7.17. Encore un autre exemple d'infiltrat pulmonaire.**

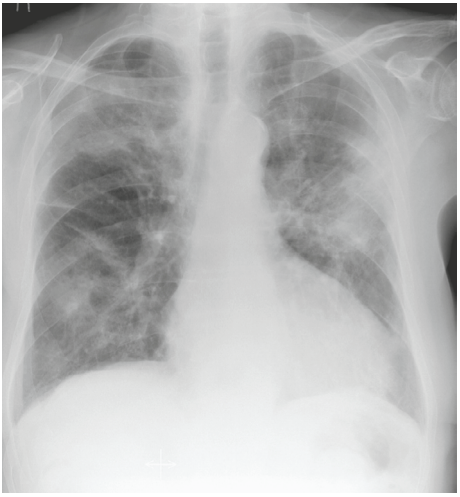

**Figure 7.18. Les anomalies parenchymateuses pulmonaires sont réellement différentes ici.** Décrivez-les et proposez plusieurs diagnostics. C'est un cas très inhabituel.

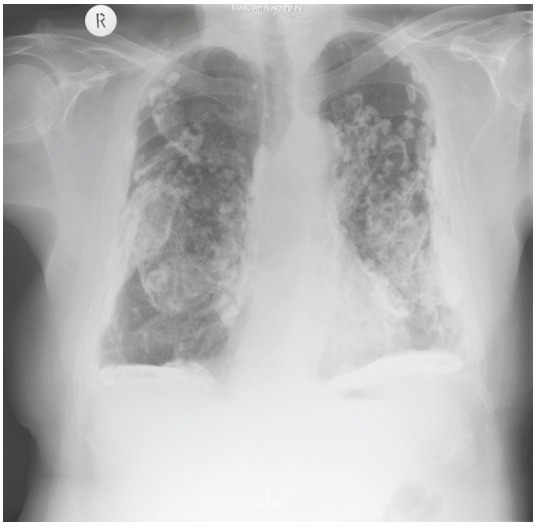


**Figure 7.19. Voilà un aspect très classique.**
Quel est le diagnostic et pourquoi ?

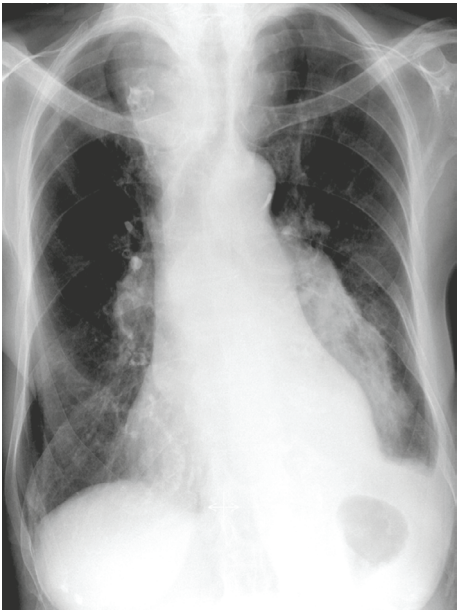

**Figure 7.20. Cette femme âgée a une volumineuse masse du lobe inférieur gauche correspondant à un carcinome bronchique.**
Il y a une autre anomalie. Laquelle ?

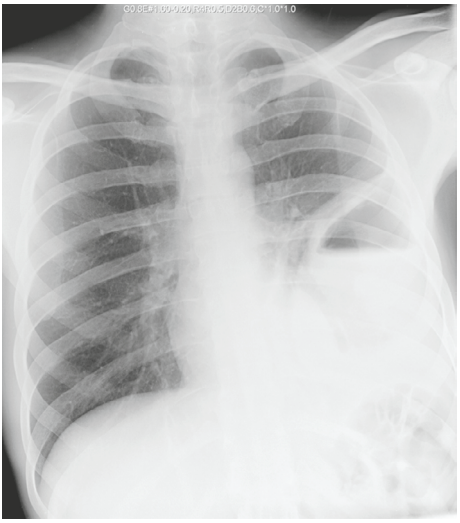

**Figure 7.21. Décrivez les anomalies.**
Quel est le diagnostic probable ? Quelle prise en charge proposez-vous ?

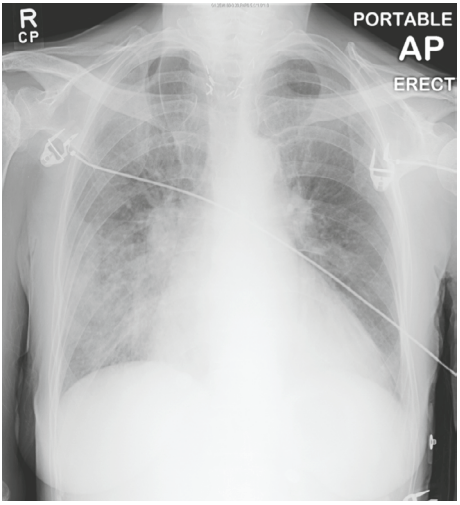


**Figure 7.22. Servez-vous de l'analyse systématique pour recueillir toutes les anomalies.**

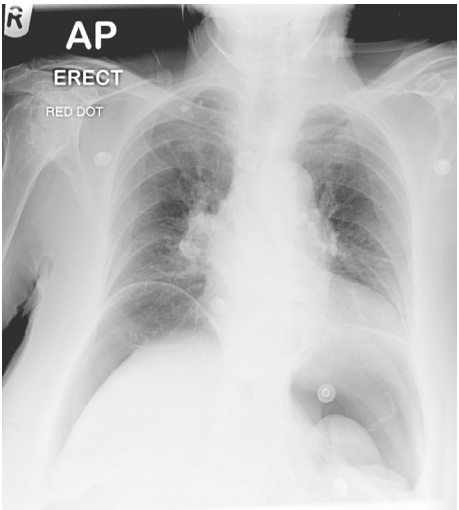


**Figure 7.23.** Là encore, il y a plus d'une anomalie à voir.

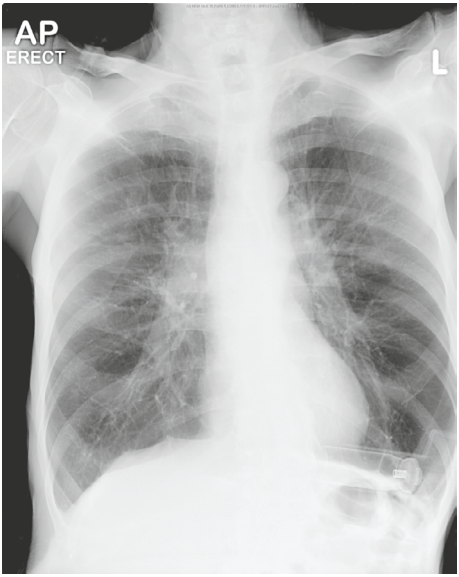


**Figure 7.24.** Ce patient d'âge moyen était très essoufflé et hypoxique à son admission.

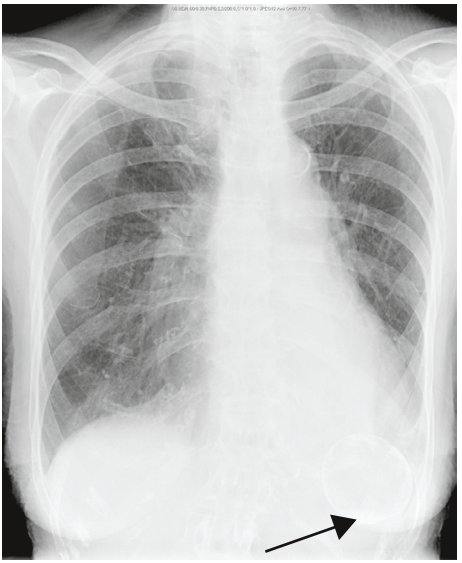

**Figure 7.25. Quelles sont les structures qui sont calcifiées ?**

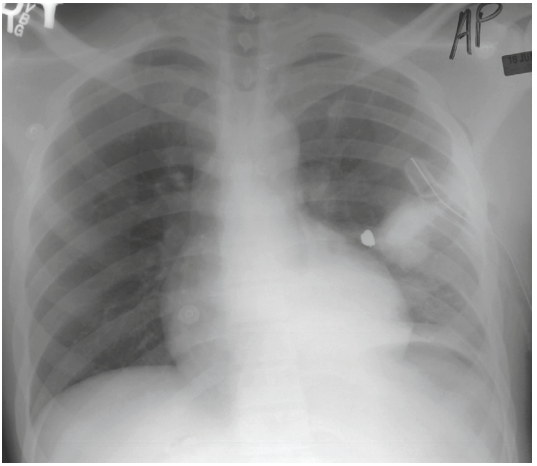


**Figure 7.26. Jetez un coup d'œil à ce diagnostic.**

## Réponses

■ **Figure 7.1.** L'opacité pulmonaire correspondant à un syndrome de comblement alvéolaire a une distribution périhilaire. Il est difficile d'analyser le rapport cardiothoracique sur un cliché de face, mais il existe un épanchement pleural au moins à droite. Les opacités pulmonaires empêchent de rechercher des lignes septales, mais le diagnostic le plus probable est celui d'insuffisance cardiaque gauche. Cependant, il y a d'autres diagnostics possibles, tels qu'une hémorragie alvéolaire, un syndrome de détresse respiratoire de l'adulte, une pneumocystose pulmonaire et une protéinose alvéolaire.

■ **Figure 7.2.** Il n'est pas difficile de repérer le pneumothorax droit. Mais il faut également reconnaître l'atélectasie complète du lobe inférieur droit (opacité adjacente au bord droit du cœur). Il y a une hypertension artérielle pulmonaire et une bulle au sein du lobe inférieur droit dont la rupture a provoqué un pneumothorax chez ce fumeur de longue date.

■ **Figure 7.3.** Il existe un pneumothorax bilatéral chez cette jeune femme (notez la silhouette des seins). Les pneumothorax spontanés sont possibles, surtout si cette femme est grande et mince, mais pensez également à une pathologie sous-jacente. Le pneumothorax cataménial est peu probable parce qu'il est bilatéral. Dans ce cas, il existait une lymphangioléiomyomatose (voir chapitre 4, page 91).

■ **Figure 7.4.** Le pneumothorax n'est pas facile à repérer mais il y a de l'air dans le médiastin et un emphysème sous-cutané. Il s'agissait d'une complication d'une crise d'asthme sévère, mais on aurait également pu envisager le diagnostic de perforation œsophagienne.

■ **Figure 7.5.** La clé du diagnostic est la distribution périphérique des opacités. C'est un exemple de pneumopathie à éosinophiles. Le traitement corticoïde a permis d'obtenir une restitution ad integrum.

■ **Figure 7.6.** Des calcifications annulaires sont visibles derrière la silhouette cardiaque (flèches). La paroi de l'oreillette gauche s'est calcifiée à cause d'une augmentation de la pression auriculaire gauche chronique résultant d'une sténose mitrale. Les modifications costales à gauche sont compatibles avec une thoracotomie gauche qui témoigne d'un antécédent de valvotomie mitrale à cœur fermé avant la sternotomie (remarquez les fils sternaux) et le remplacement valvulaire par une prothèse de Starr-Edwards plusieurs années après.

■ **Figure 7.7.** Il y a un poumon blanc du côté gauche avec un déplacement médiastinal du côté opposé traduisant un épanchement pleural de grande abondance. Une ponction pleurale a ramené du pus et un drainage thoracique a été

mis en place pour traiter cet empyème. Il a fallu compléter par un drainage chirurgical dans un second temps.

■ **Figure 7.8.** Il y a de nombreuses anomalies radiographiques avec des opacités mal limitées, des opacités linéaires, des opacités en pâte dentifrice, en rails, associées à des images kystiques. L'association de ces anomalies permet d'effectuer le diagnostic de dilatation des bronches chez cette jeune malade atteinte de mucoviscidose.

■ **Figure 7.9.** Les différentes causes de masse médiastinale supérieure ont été envisagées dans le chapitre 2. La médiastinoscopie a permis dans ce cas de porter le diagnostic de maladie de Hodgkin. La gêne thoracique provoquée par la consommation d'alcool est un phénomène bien connu dans cette situation.

■ **Figure 7.10.** Opacité pulmonaire droite avec perte de volume d'un lobe supérieur droit très opaque. Une excavation peut être visualisée au sein de la condensation à droite et il existe également un infiltrat à l'apex gauche. L'association de condensations bilatérales avec perte de volume et excavation est très évocatrice de tuberculose, ce qui était le cas ici.

■ **Figure 7.11.** Le diagnostic de sarcoïdose est suggéré par l'association d'adénopathies hilaires bilatérales et symétriques et d'un discret infiltrat pulmonaire. Le patient avait consulté pour des douleurs des chevilles et un érythème noueux.

■ **Figure 7.12.** Condensation du lobe moyen droit en rapport avec une légionellose, mais on voit également que le bras droit a été amputé et qu'il existe des fils sternaux témoignant d'une sternotomie ancienne en rapport avec un accident de la voie publique dans les antécédents.

■ **Figures 7.13 et 7.14.** Ce qu'il y a en commun entre les deux radiographies est l'existence de piercing au niveau des mamelons. Sur la figure 7.13, il existe des opacités peu denses diffuses. Sur la figure 7.14, il existe une image cavitaire avec un niveau liquide. Les diagnostics respectifs étaient ceux de pneumocystose pulmonaire et d'abcès pulmonaire chez des patients porteurs du virus de l'immunodéficience humaine (VIH) (antécédents de toxicomanie).

■ **Figure 7.15.** L'atteinte pulmonaire est caractérisée par de petits nodules étendus à l'ensemble des champs pulmonaires. Cette femme âgée d'origine indienne avait une miliaire tuberculeuse. C'est le diagnostic le plus probable, mais il aurait également pu s'agir d'une miliaire carcinomateuse ou d'une sarcoïdose.

■ **Figure 7.16.** Atteinte bilatérale extensive faite de nodules parfois confluents. Le diagnostic étiologique est large, incluant infection, pathologie tumorale, granulomatose, fibrose interstitielle idiopathique et hémorragie pulmonaire. Dans ce cas, il s'agissait d'une alvéolite allergique extrinsèque (poumon des éleveurs d'oiseaux).

■ **Figure 7.17.** Cette atteinte pulmonaire est nodulaire et certains des nodules sont volumineux. Il n'y a pas de cardiomégalie, pas d'adénomégalie, pas d'atteinte pleurale ni d'atteinte osseuse. Une fois de plus, le diagnostic différentiel est large. Il s'agissait ici d'une pneumonie varicelleuse chez un jeune adulte compliquée d'une insuffisance respiratoire aiguë ayant nécessité une ventilation assistée pendant plus d'une semaine.

■ **Figure 7.18.** Opacités bilatérales confluentes. Les bords des opacités sont mal limités et il existe également des opacités réticulaires qui font suspecter des lésions de fibrose pulmonaire. Cette association n'est pas très évocatrice ; elle n'est pas typique d'infection ou de pathologie tumorale. On peut également penser à une maladie de système, une fibrose interstitielle idiopathique ou une alvéolite allergique extrinsèque. Dans ce cas, il s'agissait d'une pneumopathie à l'amiodarone (Cordarone®).

■ **Figure 7.19.** Des calcifications bilatérales étendues typiques de calcifications pleurales sont retrouvées. Le diagnostic différentiel inclut des séquelles tuberculeuses, des plaques pleurales liées à l'exposition à l'amiante ou des séquelles d'un hémothorax. Dans ce cas, le diagnostic était facilité par l'aspect assez caractéristique en « feuilles de houx » des calcifications et par les calcifications de la plèvre diaphragmatique. Il s'agissait de plaques pleurales secondaires à une exposition à l'amiante.

■ **Figure 7.20.** L'anomalie la plus évidente est l'opacité volumineuse rétrocardiaque à gauche associée à un épanchement pleural. Il s'agissait d'un carcinome bronchique. L'analyse systématique permet également de constater la trachée déviée vers la gauche par une masse latérotrachéale droite qui contient une opacité calcifiée. Il s'agissait d'un goitre thyroïdien.

■ **Figure 7.21.** Il s'agit d'une opacité volumineuse à paroi épaisse et contenant un niveau hydroaérique à la base pulmonaire gauche. Ce pourrait être un abcès intrapulmonaire, un cancer excavé ou un infarctus, mais l'aspect est plus compatible avec une pathologie pleurale. Un scanner thoracique aurait pu aider. La présence d'un niveau hydroaérique au sein de l'espace pleural peut être expliquée par une fistule bronchopleurale, un antécédent de drainage pleural ou, plus rarement, un empyème à germe anaérobie. Il s'agissait dans ce cas d'un empyème qui avait été drainé de façon incomplète. Le drainage chirurgical pour évacuer complètement la plèvre peut être nécessaire comme cela a été le cas pour ce malade.

■ **Figure 7.22.** Les opacités périhilaires font évoquer le diagnostic de comblement alvéolaire. Il est difficile d'apprécier les dimensions cardiaques sur ce cliché réalisé en incidence antéropostérieure. On ne voit pas clairement de lignes de Kerley, mais les angles costodiapragmatiques mal visualisés traduisent l'existence d'épanchement. Le diagnostic d'œdème pulmonaire alvéolaire est le plus

probable. Il existe également une opacité linéaire entre l'apex droit et le bord supérieur du hile droit qui correspond à une scissure azygos. Enfin, il existe des clips au niveau cervical qui témoignent d'un antécédent chirurgical (exérèse d'un goitre rétrosternal).

■ **Figure 7.23.** Il y a un pneumopéritoine volumineux bilatéral. Cette femme âgée avait consulté pour des douleurs abdominales secondaires à la perforation d'un diverticule colique. On visualise également des séquelles tuberculeuses sous la forme de ganglions hilaires calcifiés et d'un granulome apical droit. Il existe aussi des modifications osseuses secondaires à une arthrite rhumatoïde atteignant l'épaule droite.

■ **Figure 7.24.** Il existe une distension thoracique. Les coupoles diaphragmatiques sont aplaties. Cette radiographie est celle d'un patient souffrant d'un asthme sévère. En projection sur la base gauche, probablement dans la poche de la chemise, on voit se projeter un aérosol qui paraît vide. Il s'agissait effectivement d'un aérosol de Ventoline® qui avait été vidé avant l'arrivée des secours.

■ **Figure 7.25.** Il s'agit de la radiographie d'une femme âgée qui montre des calcifications de la crosse de l'aorte et des cartilages chondrocostaux. Il y a également des calcifications en dessous de la coupole diaphragmatique droite qui correspondent aux calcifications d'un kyste splénique.

■ **Figure 7. 26.** La clé du diagnostic est la visualisation de la balle de revolver visible à proximité de la silhouette cardiaque, associée à une opacité pulmonaire secondaire à une hémorragie.

## Cas exceptionnels

Voilà quelques cas exceptionnels que j'ai rencontrés au cours de ma carrière.

### Figures 7.27 et 7.28

Voilà deux exemples de « plombage » (traitement chirurgical de la tuberculose pulmonaire qui n'est plus effectué depuis longtemps). Des sphères d'une matière plastique appelée leucite étaient positionnées par le chirurgien au sein de la cavité pleurale dans le but de réaliser une atélectasie du poumon atteint par la tuberculose pour réduire la ventilation afin de freiner le développement des mycobactéries. Ces sphères sont visibles à droite sur la figure 7.27 et des deux côtés sur la figure 7.28.

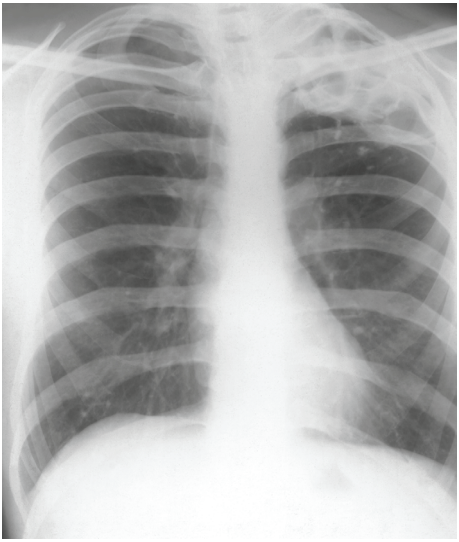

**Figure 7.27. Voir le texte.**

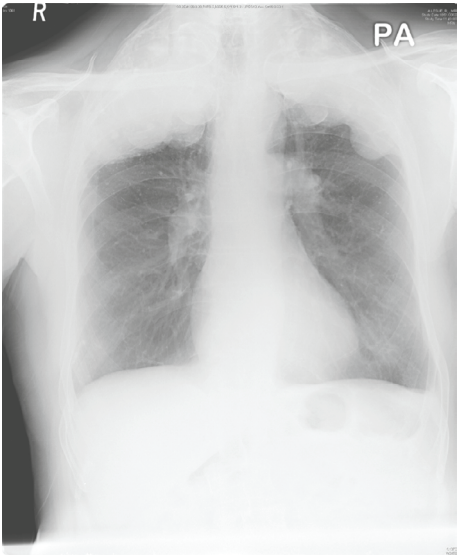


**Figure 7.28. Voir le texte.**

## Figures 7.29 et 7.30

Ce sont des clichés de face et de profil du fils d'un éleveur de moutons du pays de Galles. Notez qu'il existe un signe du ménisque au sein de l'opacité bien vu de profil (flèche). Il s'agit d'un volumineux kyste hydatique pulmonaire.

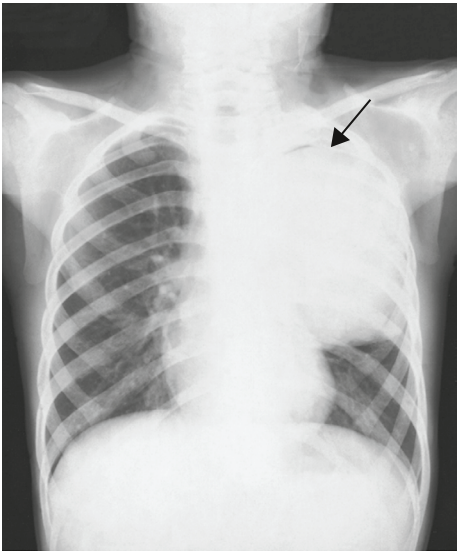

**Figure 7.29. Voir le texte.**

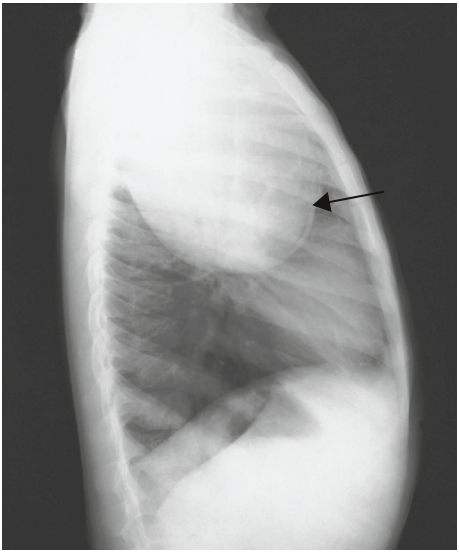

**Figure 7.30. Voir le texte.**

## Figures 7.31 et 7.32

Un jeune marin âgé de 32 ans originaire d'Indonésie a fait escale à Cardiff à la fin des années 1970 et a rapidement consulté dans le service. Il se plaignait principalement d'une perte de poids et d'hémoptysie. On peut voir quelques lésions kystiques sur la radiographie thoracique, mais elles ne sont pas très impressionnantes. Néanmoins, le Dr Brian Davies (mon patron à l'époque) a fait l'étonnant diagnostic de paragonimiase sur l'histoire et l'origine ethnique. Il avait absolument raison. Le site d'inoculation parasitaire peut être repéré sur la bronchographie (figure 7.32). *Paragonimus* a un cycle vital assez compliqué qui implique un escargot d'eau douce, un crustacé et un hôte humain à différentes phases. Les êtres humains sont généralement infectés lors de l'ingestion de crustacés crus et c'est un plat très prisé en Indonésie qu'on appelle le « crabe ivre » (un crabe cru macéré dans l'alcool). Dans ce cas, il semble bien que la contamination était d'origine alimentaire.

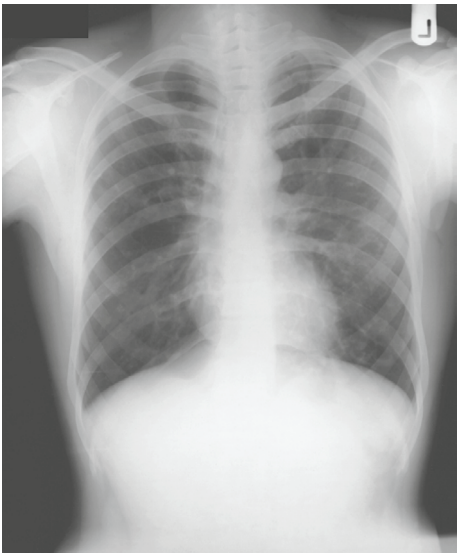

**Figure 7.31. Voir le texte.**

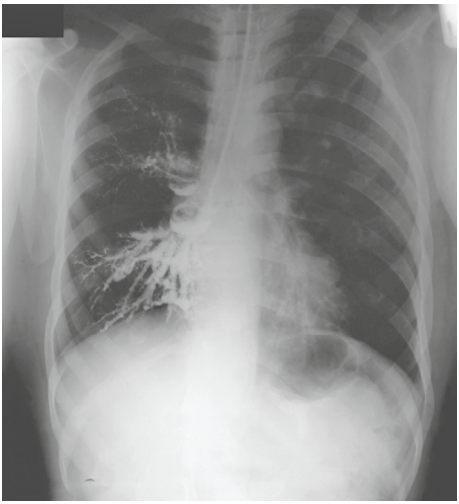

**Figure 7.32. Voir le texte.**

## Figure 7.33

C'est la radiographie thoracique d'un enfant. L'adénopathie latérotrachéale droite est évidente. Elle constitue une manifestation de tuberculose pulmonaire primaire. Il existe un déplacement médiastinal du côté opposé accompagné d'une hyperclarté du poumon droit. Ces modifications sont probablement dues à des lésions apparues à un âge très jeune et qui ont entravé la croissance du poumon.

**Figure 7.33. Voir le texte.**

## Figure 7.34

Cet homme a travaillé dans des mines de charbon en Allemagne de l'Est pendant plusieurs années jusqu'au moment où il a émigré dans notre pays en 1950. Il a ensuite travaillé aux charbonnages de Nottinghamshire et il a eu des radiographies thoraciques régulièrement du début des années 1960 jusqu'en 1978, date à laquelle a été effectuée la radiographie montrée ici. Il était relativement peu gêné en dépit d'anomalies radiographiques caricaturales caractérisées par une calcification progressive des nodules qui étaient initialement difficiles à voir. Le diagnostic avait toujours été difficile du fait de l'évolution très lente et du type de calcifications qui n'évoquaient aucun diagnostic. Il n'y avait aucun argument en faveur d'une polyarthrite rhumatoïde ou d'un syndrome de Caplan. Il n'y avait pas de lésion de fibrose pulmonaire et ces opacités étaient peu évocatrices de silicose. Le diagnostic d'amylose pulmonaire extensive a finalement été posé à l'autopsie, le patient étant décédé suite à un infarctus du myocarde.

**Figure 7.34. Voir le texte.**

## Figure 7.35 et 36

Cette femme avait été adressée pour une biopsie d'un nodule pulmonaire « solitaire » rétrocardiaque visible au bord gauche du cœur. Cependant, on a remarqué deux choses avant de pratiquer la biopsie. D'abord, le nodule n'était pas unique (partie moyenne du champ droit sur la figure 7.35); ensuite, elle avait de petites lésions de télangiectasies sur les lèvres. L'angiographie pulmonaire (figure 7.36) a montré plusieurs malformations artérioveineuses caractéristiques de la maladie de Rendu-Osler.

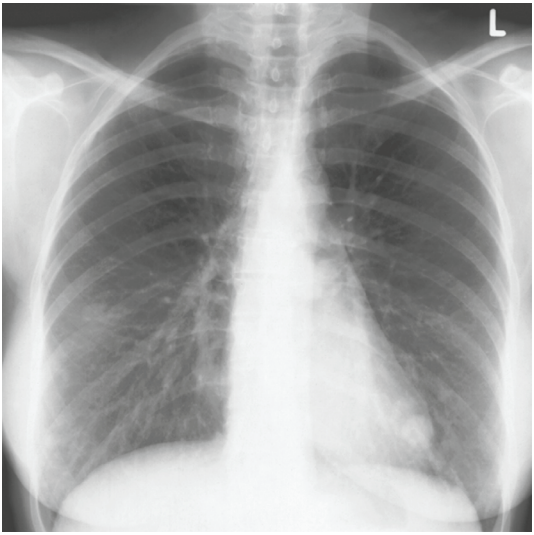


**Figure 7.35.** Voir le texte.

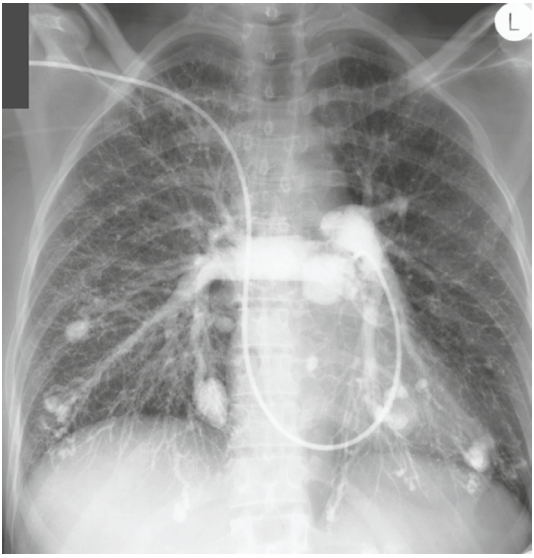


**Figure 7.36.** Voir le texte.

## Conclusion

Je pense que cette dernière observation illustre bien la nécessité de réaliser une analyse systématique du cliché radiographique, puis d'associer observation clinique et observation radiographique quand on prend en charge les patients.

Lorsque vous interprétez une radiographie, soyez systématique, sachez ce que vous devez chercher. Essayez de recueillir toutes les informations qui existent sur le cliché radiographique et cherchez à éviter le plus souvent possible les erreurs qui ont été soulignées tout au long de ce livre. Enfin, si vous avez encore un doute, faites-vous aider.